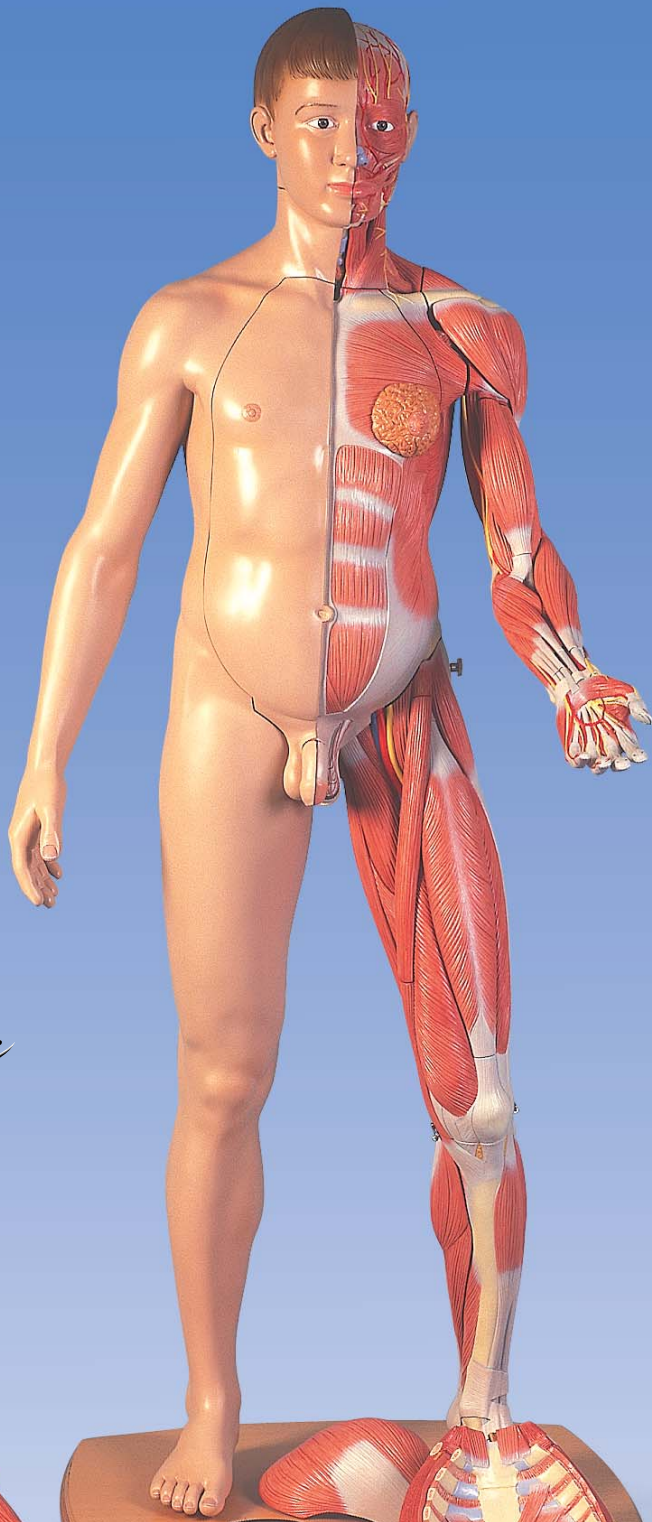

*Introduction*



*Einführung*



*Introducción*



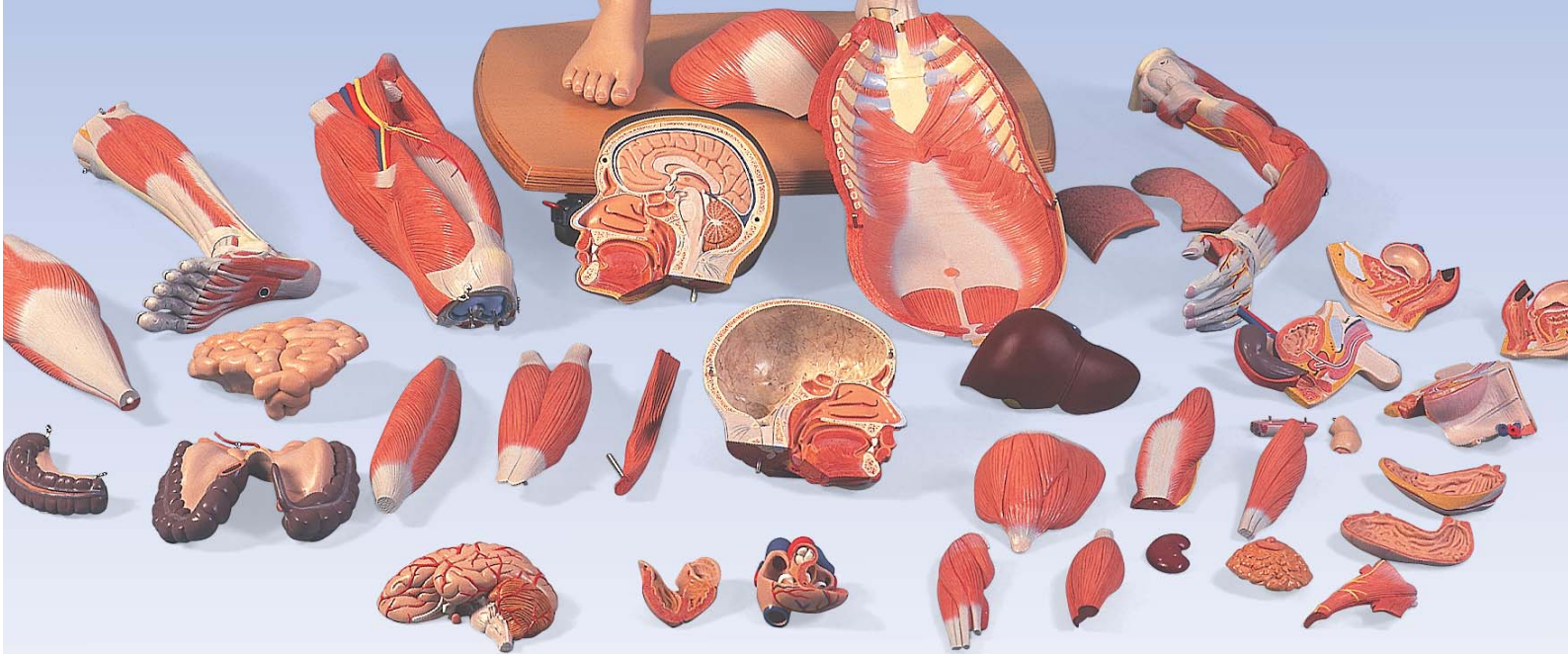*Introduction*



*Introdução*



*イントロダクション*



## B52 / B53

Mounting Instruction

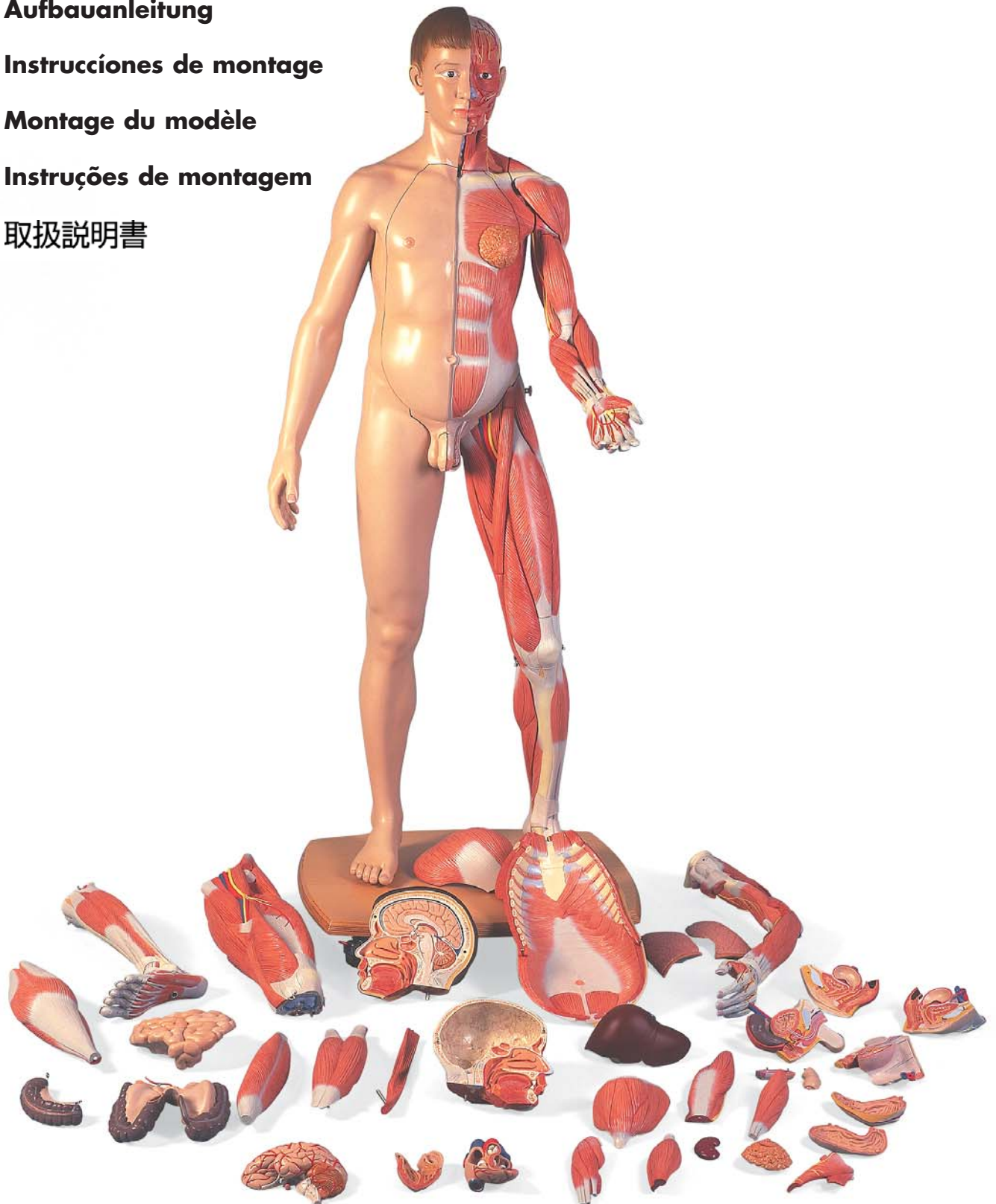
Aufbauanleitung

Instrucciones de montaje

Montage du modèle

Instruções de montagem

取扱説明書





## **Life-Size Dual-Sex 3B Scientific® Muscle Figure B52 Asian / B53 European**

This high-quality 3B Scientific® Muscle Figure was developed especially for training and studies at university level to meet the high demands of a good study of anatomy.

The 3B Scientific® Muscle Figure includes:

### **CD ROM - 3B Scientific® Muscle Figure**

19 color illustrations of all structures and organs with the respective explanations in 7 different languages (Latin, English, German, Spanish, Portuguese, French, Japanese) in pdf file format.

### **CD ROM - 3B Scientific® ANATOMYtrainer™**

Interactive learning program with quiz mode for students of medicine. With 400 digital illustrations and 3,000 relevant terms needed to prepare for examinations. In 6 different languages (Latin, English, German, Spanish, Portuguese, French).

### **CD ROM - 3B Scientific® MUSCLEtrainer™**

Interactive learning program with quiz mode for students of medicine. With 248 digital illustrations and over 400 relevant terms needed to prepare for examinations. In 6 different languages (Latin, English, German, Spanish, Portuguese, French).

### **How to assemble the 3B Scientific® Muscle Figure**

To ensure that even smallest anatomical details are represented as accurately as possible, we chose to manufacture this figure out of a special high-quality plastic. This material is a little more sensitive compared to ordinary materials. We therefore ask you to proceed carefully during the assembly and disassembly of the figure and follow these steps:

Work with a partner when assembling the figure.

Unpack the following partially assembled model parts:

- Torso body with skin arm and leg (includes internal organs, chest wall and neck muscle)
- Muscular upper leg with gluteal muscle
- Muscular lower leg
- Muscle arm
- Head
- 1 genital insert
- Base with washer and wing nut

- Cover a table with a soft cloth and place the torso body with skin arm and skin leg onto the table. The skin leg should protrude slightly (approx. 10-20 cm) from the table edge.
- Slide the base with the hole over the threaded bolt protruding from the foot and fasten it with the washer and wing nut.
- 2 of the 4 rollers under the base are equipped with brakes. Please lock these during assembly.
- Carefully raise the figure.
- Connect the muscular upper leg (without gluteal muscle) with the muscular lower leg and fasten both retaining hooks at the knee. Attach the assembled muscular leg to the pelvis using the guide pin.
- Now insert the gluteal muscle into the guide hole from the top.
- Attach the muscular arm to the shoulder using the guide pin and fasten the retaining hook.
- Place the head onto the neck using both connecting pins.
- Remove the wrapping material inserted between the individual model parts in order to protect the painted surfaces during transport.

### **Handling and Care of the 3B Scientific® Muscle Figure**

- The arm and leg muscles are equipped with self-locking connectors and can be removed in the correct anatomical order.
- To remove the muscular leg it is always necessary to first remove the gluteal muscle.
- To remove the chest wall it is always necessary to first remove the neck muscle. The chest wall should be tilted forwards slightly and then pulled off in horizontal direction.
- The internal organs can be removed in their correct anatomical order.
- To exchange the genital inserts please remove the internal organs first.
- Please ensure that the figure is completely reassembled after each demonstration.
- Avoid strong thermal stress such as prolonged direct exposure to sun and only use mild soap solutions to clean the figure (no solvents!)
- All organs and assembly parts can be reordered upon exact specification. Thanks to 3B Scientific high standard of quality, however, we are sure that you will only make use of this opportunity when parts are lost.

And now enjoy your 3B Scientific® Muscle Figure.

Further information on 3B Scientific® products and many new items is available on the Internet at:  
<http://www.3bscientific.com>



## Lebensgroße zweigeschlechtige 3B Scientific® Muskelfigur B52 asiatisch / B53 europäisch

Die hochwertige 3B Scientific® Muskelfigur wurde speziell für die Ausbildung und das Studium an Universitäten entwickelt, um den hohen Ansprüchen an eine gute Anatomielehre gerecht zu werden.

Die 3B Scientific® Muskelfigur wird geliefert mit:

### CD-ROM - 3B Scientific® Muskelfigur

19 farbige Abbildungen aller Strukturen und Organe sowie den dazugehörigen Erläuterungen in 7 verschiedenen Sprachen (Latein, Englisch, Deutsch, Spanisch, Portugiesisch, Französisch, Japanisch) im pdf-Format.

### CD-ROM - 3B Scientific® ANATOMYtrainer™

Interaktives Lernprogramm mit Quizfunktion für Medizinstudenten. Mit 400 digitalen Bildern und 3.000 prüfungsrelevanten Termini zur Prüfungsvorbereitung. In 6 verschiedenen Sprachen (Latein, Englisch, Deutsch, Spanisch, Portugiesisch, Französisch).

### CD-ROM - 3B Scientific® MUSCLEtrainer™

Interaktives Lernprogramm mit Quizfunktion für Medizinstudenten. Mit 248 digitalen Bildern und über 400 prüfungsrelevanten Termini zur Prüfungsvorbereitung. In 6 verschiedenen Sprachen (Latein, Englisch, Deutsch, Spanisch, Portugiesisch, Französisch).

### Aufbau der 3B Scientific® Muskelfigur

Um auch kleinste anatomische Details so exakt wie möglich wiederzugeben, haben wir uns für die Produktion dieser Figur aus einem speziellen, hochwertigen Kunststoff entschieden. Dieser Kunststoff ist etwas empfindlicher als herkömmliche Materialien. Wir bitten Sie daher, beim Aufbau und Zerlegen der Figur vorsichtig zu sein und wie folgt vorzugehen:

Bauen Sie die Figur zu zweit auf.

Packen Sie die folgenden teilmontierten Modellteile aus:

- Torsokörper mit Hautarm und -bein (beinhaltet innere Organe, Brustdecke und Halsmuskel)
- Muskel-Oberschenkel mit Gefäßmuskel
- Muskel-Unterschenkel
- Muskel-Arm
- Kopf
- 1 Genitaleinsatz
- Sockel mit Unterlegscheibe und Flügelmutter

- Decken Sie einen Tisch mit einem weichen Tuch ab und legen den Torsokörper mit Hautarm und -bein auf den Tisch. Das Hautbein sollte leicht (ca. 10-20cm) über die Tischkante ragen.
- Schieben Sie den Sockel mit dem Loch über den aus dem Fuß ragenden Gewindebolzen und fixieren diesen mit der Unterlegscheibe und der Flügelmutter.
- 2 der 4 Rollen unter dem Sockel sind mit Bremsen versehen. Bitte fixieren Sie diese während des Aufbaus.
- Richten Sie die Figur vorsichtig auf.
- Stecken Sie den Muskel-Oberschenkel (ohne Gesäßmuskel) und den Muskel-Unterschenkel zusammen und schließen beide Sicherungshaken am Knie. Befestigen Sie das zusammengebaute Muskel-Bein mit dem Führungsstift am Becken.
- Stecken Sie jetzt den Gesäßmuskel von oben in das Führungsloch.
- Befestigen Sie den Muskel-Arm mit dem Führungsstift an der Schulter und schließen Sie den Sicherungshaken.
- Setzen Sie den Kopf mit den beiden Verbindungsstiften auf den Hals.
- Entfernen Sie die Folien, die als Transportschutz für die Bemalung zwischen den einzelnen Modellteilen liegen.

### **Handhabung und Pflege der 3B Scientific® Muskelfigur**

- Die Arm- und Beinmuskeln sind mit selbstsichernden Steckverbindungen versehen und können in ihrer anatomischen Reihenfolge abgenommen werden.
- Zum Abnehmen des Muskelbeins muss immer zuerst der Gesäßmuskel abgenommen werden.
- Zum Abnehmen der Brustdecke muss immer zuerst der Halsmuskel abgenommen werden. Die Brustdecke sollte zum Abnehmen leicht nach vorne gekippt und dann waagrecht abgezogen werden.
- Die inneren Organe können in ihrer anatomischen Reihenfolge herausgenommen werden.
- Zum Auswechseln der Genitaleinsätze entnehmen Sie bitte zuerst die inneren Organe.
- Bitte achten Sie darauf, dass die Figur nach jeder Demonstration wieder vollständig zusammengebaut wird.
- Vermeiden Sie starke thermische Belastungen wie z. B. längere direkte Sonneneinstrahlung und reinigen Sie die Figur nur mit milden Seifenwasser (keine Lösungsmittel!).
- Alle Organe und Montageteile können bei genauer Bezeichnung nachbestellt werden. Aufgrund des hohen 3B Scientific Qualitätsstandards sind wir jedoch sicher, dass Sie diese Möglichkeit nur für verlorengegangene Teile nutzen müssen.

Und nun wünschen wir Ihnen viel Freude mit Ihrer 3B Scientific® Muskelfigur.

Weitere Informationen über 3B Scientific® Produkte und viele Neuheiten finden Sie im Internet unter:  
<http://www.3bscientific.com>



## **Figura muscular hermafrodita de tamaño natural 3B Scientific® B52 asiática / B53 europea**

La figura muscular 3B Scientific® de alta calidad ha sido especialmente desarrollada para la formación y el estudio en universidades así como para cumplir los requisitos altos de una buena enseñanza de anatomía.

La figura muscular 3B Scientific® se suministra con:

### **CD-ROM - Figura muscular 3B Scientific®**

19 gráficos en color de todas las estructuras y órganos así como las correspondientes explicaciones en 7 idiomas diferentes (latín, inglés, alemán, español, portugués, francés, japonés) en formato pdf.

### **CD-ROM - 3B Scientific® ANATOMYtrainer™**

Programa interactivo de aprendizaje con función de preguntas de concurso para los estudiantes de medicina. Con 400 imágenes digitales y 3.000 términos relevantes de preparación para exámenes. En 6 idiomas diferentes (latín, inglés, alemán, español, portugués, francés).

### **CD-ROM - 3B Scientific® MUSCLEtrainer™**

Programa interactivo de aprendizaje con función de preguntas de concurso para los estudiantes de medicina. Con 248 imágenes digitales y más de 400 términos relevantes de preparación para exámenes. En 6 idiomas diferentes (latín, inglés, alemán, español, portugués, francés).

### **Montaje de la figura muscular 3B Scientific®**

A fin de reproducir con la mayor exactitud posible incluso los detalles anatómicos más pequeños, nos hemos decidido por producir esta figura con un material plástico especial de alta calidad. Este plástico es un poco más delicado que los materiales convencionales. Por eso rogamos que, al montar y desmontar esta figura, se proceda con sumo cuidado y de la manera siguiente:

Montar la figura entre dos personas.

Desempaquetar las siguientes piezas del modelo parcialmente ya montadas:

- Cuerpo de torso con brazo y pierna con piel (contiene órganos internos, tegumento del pecho y musculatura del cuello)
- Muslo con musculatura y musculatura de las nalgas
- Pierna con musculatura
- Brazo con musculatura
- Cabeza
- 1 implemento genital
- Soporte con arandela y tuerca de mariposa

- Cubrir una mesa con un paño o trapo suave y colocar el cuerpo de torso con el brazo y la pierna con piel sobre la mesa. La pierna con piel debería sobresalir un poco del borde de la mesa (aprox. 10-20cm).
- Colocar el soporte con el agujero en el perno roscado que sobresale del pie y fijarlo con la arandela y la tuerca de mariposa.
- 2 de los 4 rodillos debajo del soporte están provistos de frenos. Deberán fijarse dichos rodillos durante el montaje.
- Poner con cuidado la figura erguida.
- Ensamblar el muslo con musculatura (sin musculatura de nalgas) y la pierna con musculatura y cerrar ambos ganchos de seguridad en la rodilla. Fijar la pierna con musculatura montada con una espiga de guía en la pelvis.
- Introducir ahora la musculatura de las nalgas desde arriba en el agujero de guía.
- Fijar el brazo con musculatura con la espiga de guía en el hombro y cerrar el gancho de seguridad.
- Colocar la cabeza con ambas espigas de unión sobre el cuello.
- Quitar las láminas que se encuentran entre las piezas individuales del modelo a modo de protección para pintar.

### **Manejo y cuidados de la figura muscular 3B Scientific®**

- Los músculos de brazos y piernas están provistos de unas uniones acoplables con autoseguro y se pueden ir quitando en su orden anatómico.
- Para sacar la pierna con musculatura siempre se deberá sacar antes la musculatura de nalgas.
- Para sacar el tegumento del pecho siempre se deberá sacar primero el músculo del cuello. Para sacar el tegumento del pecho deberá inclinarse éste un poco hacia adelante y, a continuación, extraerse horizontalmente.
- Estos órganos internos se pueden ir quitando en su orden anatómico.
- Para recambiar los implementos genitales primero deberán quitarse los órganos internos.
- Deberá tenerse en cuenta volver a montar completamente la figura después de cada demostración.
- Deberán evitarse las cargas térmicas fuertes, como son, por ejemplo, la exposición directa a los rayos del sol y la figura deberá limpiarse solamente con una jabonadura suave (¡no utilizar disolventes!).
- Todos los órganos y todas las piezas de montaje se pueden pedir con posterioridad, si se indica la denominación exacta. Debido al alto estándar de calidad de 3B Scientific estamos convencidos, sin embargo, de que solamente deberá usted hacer uso de esta posibilidad en caso de perder alguna pieza.

Y ahora le deseamos a usted que disfrute con su figura muscular 3B Scientific®.

Para más información sobre los productos 3B Scientific® y muchas otras novedades sírvase acceder a Internet, bajo: <http://www.3bscientific.com>





## **Modèle de muscles 3B Scientific® grandeur nature valable pour les deux sexes B52 asiatique / B53 européen**

Le modèle de muscles 3B Scientific® de haute qualité a été spécialement développé pour la formation et l'enseignement universitaires afin de répondre aux hautes exigences posées par l'étude de l'anatomie.

Le modèle de muscles 3B Scientific® est fourni avec :

### **CD-ROM - 3B Scientific® modèle de muscles**

19 illustrations en couleur de toutes les structures et de tous les organes ainsi que les explications s'y rapportant en 7 langues (latin, anglais, allemand, espagnol, portugais, français, japonais) en format pdf.

### **CD-ROM - 3B Scientific® ANATOMYtrainer™**

Programme didactique interactif avec fonction quiz pour les étudiants en médecine. Avec 400 images digitales et 3.000 termes importants pour la préparation des examens. En 6 langues (latin, anglais, allemand, espagnol, portugais, français).

### **CD-ROM - 3B Scientific® MUSCLEtrainer™**

Programme didactique interactif avec fonction quiz pour les étudiants en médecine. Avec 248 images digitales et plus de 400 termes importants pour la préparation des examens. En 6 langues (latin, anglais, allemand, espagnol, portugais, français).

### **Montage du modèle de muscles 3B Scientific®**

Afin de pouvoir également reproduire le plus exactement possible les détails anatomiques les plus petits, nous avons décidé de fabriquer ce modèle en un matériau synthétique spécial de haute qualité. Ce matériau synthétique est un peu plus délicat que les matériaux normaux. Par conséquent, nous vous prions d'être prudent(e) lorsque vous montez et démontez le modèle et de procéder comme suit :

Procédez au montage du modèle à deux.

Déballer les parties du modèle partiellement montées :

- Torse avec bras et jambe (contient des organes internes, poitrine et muscle du cou)
- Muscles de la cuisse avec muscle fessier
- Muscles de la jambe
- Muscles du bras
- Tête
- 1 jeu d'organes génitaux encastrables
- Socle avec rondelle et écrou papillon

- Recouvrez une table d'un drap doux et déposez le torse avec le bras et la jambe sur la table. La jambe doit légèrement dépasser le bord de la table (env. 10 à 20 cm).
- Poussez le socle en positionnant le trou au-dessus du boulon fileté ressortant du pied et fixer celui-ci au moyen de la rondelle et de l'écrou papillon.
- 2 des 4 roulettes en dessous du socle sont pourvues de freins. Veuillez les fixer pendant le montage.
- Redressez prudemment le modèle.
- Reliez les muscles de la cuisse (sans le muscle fessier) avec les muscles de la jambe et fermez les deux crochets de sécurité au genou. Fixez les muscles de la jambe reconstituée au bassin au moyen du goujon d'assemblage.
- Ensuite, enfoncez le muscle fessier dans le trou de guidage par le haut.
- Fixez les muscles du bras au moyen du goujon d'assemblage à l'épaule et fermez les crochets de sécurité.
- Mettez la tête sur le cou au moyen des deux tiges de raccordement.
- Enlevez les feuilles de protection de la peinture pendant le transport qui se trouvent entre les différentes pièces du modèle.

### **Manipulation et entretien du modèle de muscles 3B Scientific®**

- Les muscles du bras et de la jambe sont pourvus de fiches de raccordement autobloquantes et peuvent s'enlever dans l'ordre anatomique.
- Avant d'enlever les muscles de la jambe, il faut toujours enlever le muscle fessier.
- Avant d'enlever la poitrine, il faut toujours enlever le muscle du cou. Pour enlever la poitrine, il faut la faire basculer légèrement vers l'avant et l'enlever ensuite horizontalement.
- Les organes internes peuvent s'enlever selon leur ordre anatomique.
- Afin de changer le jeu des organes génitaux, enlevez d'abord les organes internes.
- Veillez à ce que le modèle soit complètement remonté après chaque démonstration.
- Évitez les fortes sollicitations thermiques, comme par exemple l'exposition prolongée à la lumière solaire, et ne nettoyez le modèle qu'avec une solution savonneuse douce (ne pas utiliser de solvants !).
- Tous les organes et toutes les pièces de montage peuvent être commandés en supplément en mentionnant leur désignation exacte. En raison du haut standard de qualité 3B Scientific, nous sommes cependant certains que vous ne devrez utiliser cette possibilité que pour des pièces perdues.

Nous vous souhaitons beaucoup de plaisir avec le modèle des muscles 3B Scientific®.

*Pour de plus amples informations au sujet des produits 3B Scientific® et des nombreuses nouveautés, rendez-nous visite sur Internet à l'adresse : <http://www.3bscientific.com>*



**Manequim musculado 3B Scientific® em tamanho natural,  
sexo masculino e feminino  
B52 feições asiáticas / B53 feições europeias**

O manequim musculado da 3B Scientific® de alta qualidade foi concebido especialmente para ser utilizado na formação profissional e no ensino universitário, com o objetivo de satisfazer as ambições de uma formação acadêmica de elevada qualificação.

O manequim musculado da 3B Scientific® é fornecido com os seguintes CD-ROMs:

**CD-ROM – 3B Scientific® Manequim musculado**

O CD-ROM contém 19 ilustrações de todas as estruturas anatômicas e dos órgãos com explicações em 7 línguas diferentes (latim, inglês, alemão, espanhol, português, francês, japonês) no formato pdf.

**CD-ROM – 3B Scientific® ANATOMYtrainer™**

Trata-se de um programa didático interativo com função de perguntas e respostas para estudantes de medicina. O CD-ROM contém 400 ilustrações digitalizadas e 3000 termos científicos importantes para as provas em 6 línguas diferentes (latim, inglês, alemão, espanhol, português, francês).

**CD-ROM - 3B Scientific® MUSCLEtrainer™**

Trata-se de um programa didático interativo com função de perguntas e respostas para estudantes de medicina. O CD-ROM contém 248 ilustrações digitalizadas e 400 termos científicos importantes para as provas em 6 línguas diferentes (latim, inglês, alemão, espanhol, português, francês).

**Instruções de montagem do manequim musculado da 3B Scientific®**

O manequim foi feito de um material sintético especial de alta qualidade para poder representar mesmo as estruturas anatômicas mais delicadas. Trata-se de um material um pouco mais sensível do que outros materiais. Por isso recomendamos que tenha cuidado ao montar e desmontar o manequim e que siga as seguintes instruções:

O manequim deve ser montado por duas pessoas.

Retirar as seguintes peças semi-montadas da embalagem:

- torso inclusive braço e perna com pele artificial (o torso contém órgãos internos, peito com um revestimento removível e músculo do pescoço);
- coxa musculada com o músculo glúteo;
- perna musculada;
- braço musculado;
- cabeça;
- 1 órgão genital removível;
- suporte com arruela e porca borboleta.

- Cobrir a mesa com um pano macio e colocar o torso com o braço e perna (com pele artificial) sobre a mesa. A perna deve ser posicionada de maneira a sobressair um pouco (aprox. 10 a 20 cm) para além da borda da mesa.
- Posicionar o suporte com o furo sobre o pino roscado do pé e fixá-lo com a arruela e a porca borboleta.
- 2 dos 4 rolos do suporte estão equipados com mecanismos de travagem. Estes devem estar travados durante a montagem.
- Colocar o manequim cuidadosamente na posição ereta.
- Encaixar a coxa musculada (sem o músculo glúteo) na perna musculada e fechar os dois ganchos de segurança no joelho do manequim. A seguir, fixar a perna musculada completa com o pino de guia na pelve do manequim.
- Inserir agora o músculo glúteo por cima pelo orifício de guia.
- Fixar o braço musculado no ombro do manequim introduzindo o pino de guia e fechar o gancho de segurança.
- Posicionar a cabeça com os dois pinos de ligação sobre o pescoço.
- Remover as folhas de plástico; o seu objetivo consiste em proteger a pintura das partes do modelo durante o transporte.

### **Instruções de manutenção e limpeza do manequim musculado da 3B Scientific®**

- Os músculos do braço e da perna estão equipados com conexões auto-travantes e podem ser removidos na seqüência anatômica.
- Para desmontar a perna musculada deve ser removido sempre primeiro o músculo glúteo.
- Antes de remover o revestimento do peito é necessário desmontar o músculo do pescoço. Para remover o revestimento do peito, incliná-lo para frente e, em seguida, retirá-lo na direção horizontal.
- Os órgãos internos podem ser removidos na seqüência anatômica.
- Antes de trocar os órgãos genitais devem ser removidos os órgãos internos.
- Após cada uso, o manequim deve ser de novo completamente montado.
- Não expor o manequim ao calor durante muito tempo (p.ex. insolação direta) e utilizar exclusivamente água e sabão suave para a sua limpeza. (nunca usar solventes!).
- Todos os órgãos e peças desmontáveis podem ser encomendados separadamente. Dado o alto padrão de qualidade da 3B Scientific, estamos certos de que a encomenda de peças de substituição será somente necessária para peças perdidas.

Desejamos que possa aproveitar o máximo possível este produto da 3B Scientific®.

*Informações adicionais sobre os produtos da 3B Scientific® e muitas novidades estão disponíveis na Internet sob o endereço <http://www.3bscientific.com>*



## 3B Scientific® 筋肉解剖等身大両性型モデル B52アジア仕様／B53ヨーロッパ仕様

この3B Scientific® 筋肉解剖モデルは大学などでの解剖学教育で要求される専門レベルまでも満たすことができるように開発された高級モデルです。

本製品には筋肉解剖モデルに加え3つのCD-ROMが付属しています。

### 3B Scientific® Muscle Figure

本モデルの構造と器官を示した19点のカラー画像と、各画像に対応する説明文が7言語（日本語、ラテン語、英語、ドイツ語、スペイン語、ポルトガル語、フランス語）で収録されています。ファイル形式はPDFです。

### 3B Scientific® ANATOMYtrainer™

医学生向けのインタラクティブ学習プログラムです。学習モードとクイズモードの切り替えが可能。400の解剖図とそれに対応する約3,000の解剖学用語を収録。用語はラテン語、英語、ドイツ語、スペイン語、ポルトガル語、フランス語の6言語で表示できます。

### 3B Scientific® MUSCLEtrainer™

医学生向けのインタラクティブ学習プログラムです。学習モードとクイズモードの切り替えが可能。248の解剖図とそれに対応する400の解剖学用語を収録。用語はラテン語、英語、ドイツ語、スペイン語、ポルトガル語、フランス語の6言語で表示できます。

## 3B Scientific® 筋肉解剖モデルの組み立て方

このモデルに使用されているプラスチックは解剖上の微細な構造の再現において非常に優れている反面、一般の弊社製解剖モデルと比べると、衝撃に弱く破損しやすいものです。組み立て・分解は以下の手順に沿って、必ず2人以上で慎重に行ってください。

各パーツはお届け前にあらかじめ部分的に組み立てられています。次のパーツがあることを確認します。

- 胴体部（右上肢／右下肢固定、内臓、胸壁、頸部の筋は組み立て済み。）
- 筋肉解剖付左大腿と大殿筋
- 筋肉解剖付左下腿
- 筋肉解剖付左上肢
- 頭部
- 生殖器
- スタンドベース（ワッシャー、ナット付）

- テーブルを柔らかい布でおおい、片方の手足が固定された胴体部を寝かせます。この際、足がテーブルの端から10~20cm程はみ出るように置きます。
- 足の下から突き出たボルトとスタンドベースの所定の穴を合わせ、付属のワッシャーとナットを使って固定します。
- ベーススタンドの4つのキャスターのうち2つにはストッパーが付いています。組み立て中は安全のためストッパーをロックしておいて下さい。
- モデルをテーブルから持ち上げ、ゆっくりと立たせます。
- 筋肉解剖付きの左の大腿と下腿をつなげて膝部のフックを固定し、必ず大殿筋を外した状態で、左下肢全体を本体の骨盤部にはめ込みます。
- 大殿筋を上から滑り込ませるようにガイド穴に合わせて取り付けます。
- 筋肉解剖付きの左上肢を肩にはめ込み、フックで固定します。
- 頭部を頸部にはめ込みます。
- 最後に内臓のペイント保護用ラップを取り除きます。

### 取扱い上の注意

- 上肢と下肢の筋はセルフロック式のコネクターピンで組み立てられており、解剖学的にも正確な配列で容易に着脱が行えます。
- 左下肢を取り外す際は、最初に大殿筋を外す必要があります。
- 胸壁を外す際には、まず頸部の筋（胸鎖乳突筋と胸骨舌骨筋）を外します。そして胸壁を手前に少し傾けた状態でゆっくりと水平に引っ張ります。
- 内臓は解剖学的にも正確な配列で容易に着脱が行えます。
- 男女の生殖器を取り替える際は、最初に内臓を取り外す必要があります。
- パーツの紛失、破損、変形などを防ぐため、モデルご使用後はすべてのパーツを組み立てた状態で保管して下さい。
- 直射日光が当たるような高温の場所には長時間放置しないで下さい。汚れをふき取る際はうすめの石鹼水をお使い下さい。シンナーなどの薬品は厳禁です。
- 各臓器やその他のボディパーツを破損・紛失された際には、交換部品のご注文を承りますので、お気軽にお問い合わせ下さい。

その他の3B Scientific®製品の情報についてはホームページ<http://www.3bscientific.co.jp>でご覧頂けます。

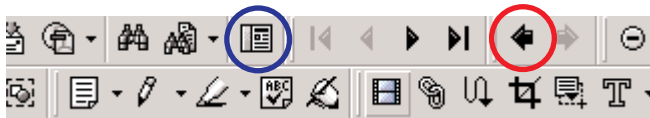## Introduction

This pdf file is intended to assist you in preparing and holding your lectures. It identifies all structures and organs of the 3B Scientific® Muscle Figure B52/B53 on a total of 19 color illustrations and in 7 different languages. In addition, you will find many informative background texts for your lessons.

Of course you can also make color printouts of specific pages for your students or print your own overhead sheets.

### And this is how it works:

- Simply click on one of the blue fields with page numbers and titles (e.g. #15 Heart) on the right hand side of this page and you will automatically go to the relevant color illustration. The numbered reference lines pointing to the individual anatomic structures allow for quick orientation in the text section.
- Left of the illustrations you will find national flags representing the languages Latin, English, German, Spanish, French, Portuguese and Japanese. Click on your language of choice to display the text of the structures numbered in the illustration in this language.
- To return to the previous page simply click on the ◀ symbol in the menu bar.
- Opening the [navigation window](#) additionally allows you to navigate through a directory tree.



- In case you have lost the supplied mounting instructions, simply click here:

[Mounting Instruction B52/B53](#)


- #01 Trunk bisexual
- #02 Trunk, with open back section
- #03 Hip and thigh
- #04 Muscular arm
- #05 Muscular arm
- #06 Muscular leg
- #07 Muscular leg
- #08 Musclar lower leg with knee
- #09 Musclar lower leg with knee
- #10 Chest wall and abdominal wall muscles
- #11 Head
- #12 Head with neck
- #13 Brain hemisphere
- #14 Lungs
- #15 Heart
- #16 Liver and open stomach
- #17 Small intestine and large intestine
- #18 Male genital organs
- #19 Female genital organs


## Einführung

Diese pdf-Datei soll Ihnen Ihre Unterrichtsvorbereitung und -durchführung erleichtern. Sie finden hier alle Strukturen und Organe der 3B Scientific® Muskelfigur B52/B53 auf insgesamt 19 farbigen Abbildungen und in 7 verschiedenen Sprachen benannt. Darüber hinaus finden sie viele informative Hintergrundtexte für Ihren Unterricht.

Selbstverständlich können Sie auch farbige Ausdrucke einzelner Seiten für Ihre Studenten erstellen oder Ihre eigenen Overheadfolien drucken.

### Und so funktioniert's:

- > Klicken Sie auf eines der blauen Felder mit den Seitennummern und Titeln (z.B. #15 Herz) rechts auf dieser Seite. Sie gelangen automatisch zu der entsprechenden farbigen Abbildung. Die Bezugslinien mit Nummern an den verschiedenen anatomischen Strukturen ermöglichen Ihnen die schnelle Orientierung im Textteil.
- > Links neben den Abbildungen finden Sie Länderflaggen, die für die Sprachen Latein, Englisch, Deutsch, Spanisch, Französisch, Portugiesisch und Japanisch stehen. Klicken Sie auf die von Ihnen gewünschte Sprache und die in der Abbildung bezifferten Strukturen werden in dieser Sprache angezeigt.
- > Um zu der vorherigen Seite zurückzukehren, klicken Sie auf das Symbol  in der Menüleiste.
- > Das Einblenden des [Navigationsfensters](#) ermöglicht Ihnen zusätzlich das Navigieren mit Hilfe eines Verzeichnisbaums.



- > Sollten Sie die mitgelieferte Aufbauanleitung verlegt haben, klicken Sie einfach hier:

[Aufbauanleitung B52/B53](#)

- #01 Rumpf, zweigeschlechtig
- #02 Rumpf mit geöffneter Rückenpartie
- #03 Hüfte und Oberschenkel
- #04 Muskelarm
- #05 Muskelarm
- #06 Muskelbein
- #07 Muskelbein
- #08 Muskelunterschenkel mit Knie
- #09 Muskelunterschenkel mit Knie
- #10 Muskeln der Brust- und Bauchwand
- #11 Kopf
- #12 Kopf mit Hals
- #13 Gehirnhälfte
- #14 Lungen
- #15 Herz
- #16 Leber und geöffneter Magen
- #17 Dünndarm und Dickdarm
- #18 Männliche Geschlechtsorgane
- #19 Weibliche Geschlechtsorgane



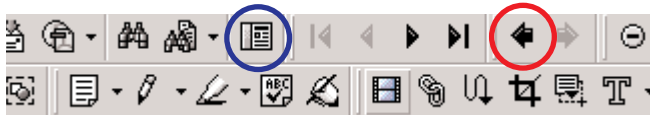## Introducción

Este archivo pdf va a facilitarle a usted la preparación y la impartición de sus clases. Aquí encontrará todas las estructuras y los órganos de las figuras de músculos B52/B53 de 3B Scientific® en un total de 19 figuras en color traducidas a 7 idiomas diferentes. Además, usted encontrará los textos explicativos para sus clases.

Obviamente también se consiguen reproducciones en color de páginas sueltas para los estudiantes o para imprimir sus propias transparencias.

### Y funciona así:

- Hacer clic simplemente en uno de los puntos azules con los números de página y títulos (p. ej. #15 corazón) a la derecha de esta página y usted llegará automáticamente a la figura en color correspondiente. Estas líneas de referencia con números en las distintas estructuras anatómicas permiten la orientación rápida en el texto correspondiente.
- A la izquierda, junto a las figuras, se encuentran las banderas de cada país, que indican el idioma utilizado, en latín, inglés, alemán, español, francés, portugués y japonés. Hacer clic sobre el idioma elegido por usted y las estructuras numeradas en la figura se mostrarán en el idioma elegido.
- Para volver a la página anterior, hacer simplemente un clic en el símbolo ◀ en la barra de menú.
- La variedad de [ventanas de navegación](#) le permite navegar con ayuda del directorio.



- En causa que le hayan perdido las instrucciones de montaje, le rogamos que hagan un clic aquí:

[Instrucciones de montaje de la figura B52/B53](#)

#01 Tronco femenino y masculino

#02 Tronco con la espalda abierta

#03 Cadera y muslo

#04 Brazo con músculos

#05 Brazo con músculos

#06 Pierna con músculos

#07 Pierna con músculos

#08 Pierna con músculos y con rodilla

#09 Pierna con músculos y con rodilla

#10 Músculos de la pared torácica y abdominal

#11 Cabeza

#12 Cabeza con cuello

#13 Hemisferio cerebral

#14 Pulmones

#15 Corazón

#16 Hígado e Estómago abierto

#17 Intestino delgado y grueso

#18 Órganos sexuales masculinos

#19 Órganos sexuales femeninos

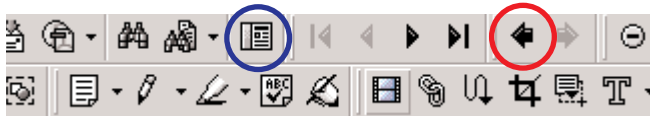## Introduction

Ce fichier pdf devrait vous faciliter la préparation et la réalisation de l'enseignement. Vous trouverez toutes les structures et tous les organes du modèle de muscle 3B Scientific® B52/B53 sur un total de 19 illustrations en couleur et mentionnés en 7 langues. Par ailleurs, vous trouverez de nombreux textes informatifs généraux pour l'enseignement.

Bien entendu, vous pouvez également confectionner des impressions en couleur de chaque page pour vos étudiants ou imprimer vos propres transparents.

### Mode de fonctionnement :

- Cliquez une seule fois sur l'un des champs bleus reprenant le numéro des pages et les titres (par exemple #15 cœur) et situé à droite sur cette page, et vous accédez automatiquement à l'illustration en couleur correspondante. Les lignes repère avec des numéros correspondant aux différentes structures anatomiques vous permettent de vous orienter rapidement dans le texte.
- A gauche des illustrations, vous trouvez les drapeaux nationaux correspondant aux langues : latin, anglais, allemand, espagnol, français, portugais et japonais. Cliquez sur la langue désirée, et les structures chiffrées sur l'illustration sont affichées dans la langue sélectionnée.
- Pour revenir à la page précédente, cliquez une seule fois sur le symbole ◀ sur la barre de menu.
- L'affichage de la [fenêtre de navigation](#) vous permet par ailleurs de naviguer au moyen d'un arbre de répertoires.



- Si vous ne trouvez plus les instructions de montage du modèle, cliquez une seule fois ici :

[Montage du modèle B52/B53](#)

#01 Tronc pour les deux sexes

#02 Tronc avec partie dorsale ouverte

#03 Hanche et cuisse

#04 Musculature du bras

#05 Musculature du bras

#06 Musculature de la jambe

#07 Musculature de la jambe

#08 Musculature de la jambe avec genou

#09 Musculature de la jambe avec genou

#10 Muscles de la paroi thoracique et de la paroi abdominale

#11 Tête

#12 Tête avec cou

#13 Moitié de cerveau

#14 Poumons

#15 Le cœur

#16 Foie et Estomac ouvert

#17 Intestin grêle et côlon

#18 Organes génitaux masculins

#19 Organes génitaux féminins


## Introdução

Este arquivo pdf foi concebido para facilitar a preparação e realização das suas aulas. Aqui você encontrará todas as estruturas anatômicas e todos os órgãos do manequim musculado B52/B53 da 3B Scientific®, representados em 19 ilustrações coloridas com explicações em 7 línguas diferentes. Além disso, o arquivo contém muitos textos informativos que podem ser utilizados em aula.

Você pode também imprimir páginas individuais a cor para distribuir entre os seus estudantes ou imprimir ilustrações em transparências para serem apresentadas nas aulas.

### Como funciona:

- Clique em uma das caixas azuis com os números de página e os títulos (p. ex. # 15, Coração) do lado direito desta página para abrir a respectiva ilustração colorida. As linhas de referência numeradas perto das diferentes estruturas anatômicas facilitam a orientação nos textos.
- À esquerda das ilustrações encontram-se bandeiras nacionais, representando as línguas latim, inglês, alemão, espanhol, francês, português e japonês. Clique na língua desejada e as estruturas anatômicas numeradas da ilustração serão indicadas na língua selecionada.
- Para retornar à página anterior, simplesmente clique no símbolo ◀ na barra de menus.
- Abrindo a [janela de navegação](#) é também possível navegar pelo arquivo através de uma árvore de diretórios.



- Se você perdeu as instruções de montagem fornecidas com o manequim, clique aqui:

[Instruções de montagem B52/B53](#)

- #01 Tronco, bissexual
- #02 Tronco, com seção do dorso aberto
- #03 Quadril e coxa
- #04 Braço com a musculatura
- #05 Braço com a musculatura
- #06 Perna com a musculatura
- #07 Perna com a musculatura
- #08 Perna com a musculatura e o joelho
- #09 Perna com a musculatura e o joelho
- #10 Parede torácica e músculos da parede abdominal
- #11 Cabeça
- #12 Cabeça com o pescoço
- #13 Hemisfério cerebral
- #14 Pulmões
- #15 Coração
- #16 Fígado e Estômago aberto
- #17 Intestino delgado e intestino grosso
- #18 Órgãos genitais masculinos
- #19 Órgãos genitais femininos

## はじめに

このPDF文書は先生方が授業や講義のためにお使い頂く補助教材としてお役立て頂けます。3B Scientific® 筋肉解剖等身大両性型モデル B52/B53 に含まれる解剖学的構造と各器官を19点のカラー画像に余すことなく収め、7言語のテキストを加えています。

もちろんお持ちのプリンタを使って、お好きな画像を配布資料として複数印刷したり、OHPフィルムに転写したりすることもできます。

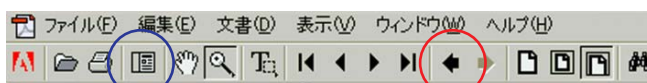### 使用方法：

➤ このページの右の青枠に囲まれたリストの中から、ご覧になりたいタイトルをクリックすると、画像が表示されます。画像の中の各部位につけられたインデックス番号は、その画像に付随する名称リストの番号と対応しています。

➤ 画像の左側にはラテン語、英語、ドイツ語、スペイン語、フランス語、ポルトガル語、日本語を表すフラッグ・アイコンがあります。ご覧になりたい言語のアイコンをクリックすると、その画像に対応する名称表に移動します。

➤ 前にご覧になっていたページに戻りたい時は、ツールバーの ◀ ボタンをクリックして下さい。

➤ ナビゲーションパレットでしおりを表示すると、このPDF文書全体の構成をご覧頂けます。



➤ モデルの組み立て方法について書かれた取扱説明書をなくされた場合は、この下のタイトルをクリックしてご覧頂けます。

[取扱説明書 B52/B53](#)

#01 胴体と頭部, 両性

#02 胴体と頭部, 背面解放

#03 殿部と大腿部

#04 上肢

#05 上肢

#06 下肢

#07 下肢

#08 膝部と下腿部

#09 膝部と下腿部

#10 胸壁と腹壁の筋

#11 頭部

#12 頭部と頸部

#13 脳

#14 肺

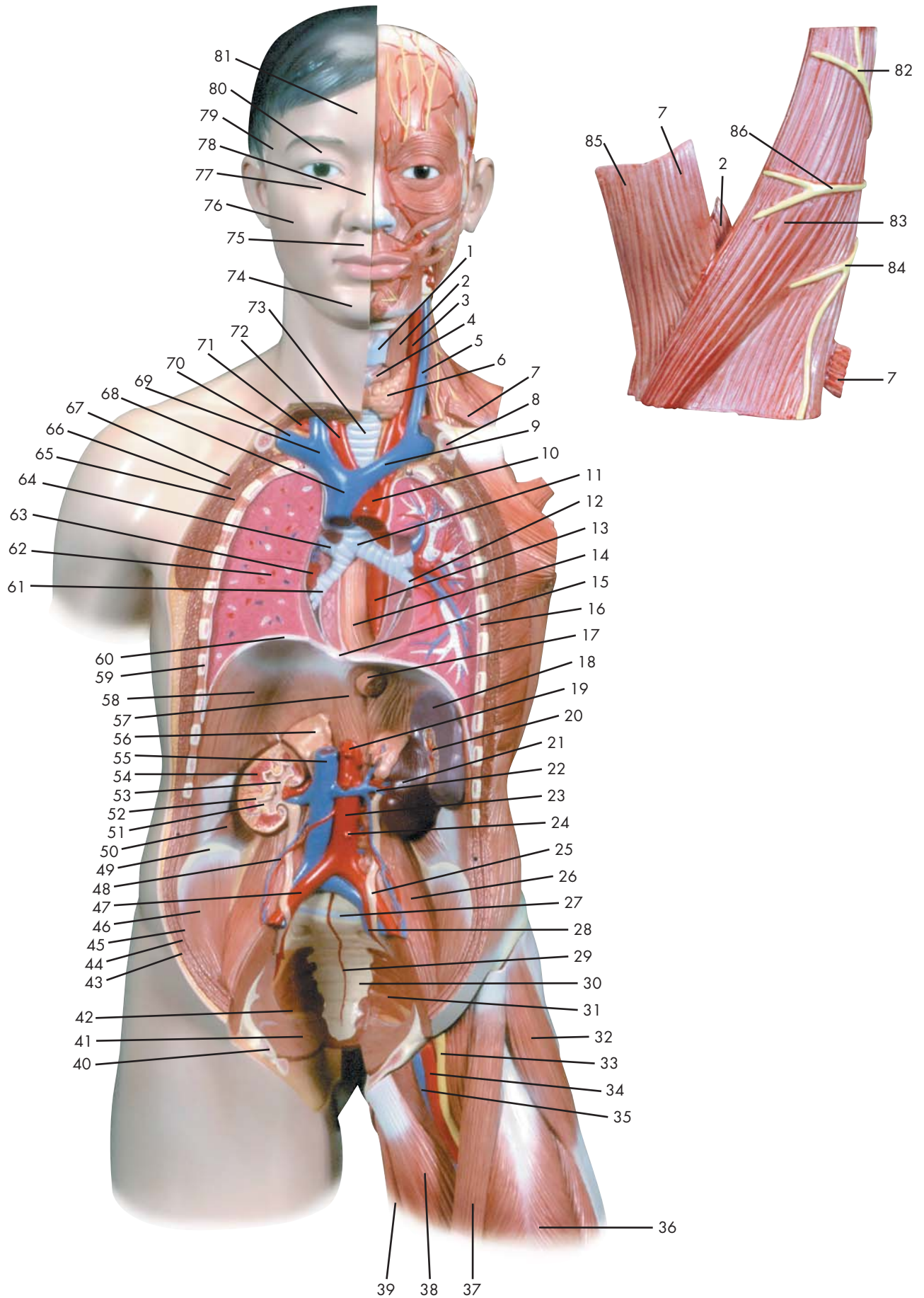
#15 心臓

#16 肝臓と胃


#17 小腸と大腸

#18 男性生殖器

#19 女性生殖器



Latin



- 81
- 80
- 79
- 78
- 77
- 76
- 75
- 74
- 73
- 72
- 71
- 70
- 69
- 68
- 67
- 66
- 65
- 64
- 63
- 62
- 61
- 60
- 59
- 58
- 57
- 56
- 55
- 54
- 53
- 52
- 51
- 50
- 49
- 48
- 47
- 46
- 45
- 44
- 43
- 42
- 41
- 40
- 39
- 38
- 37
- 36
- 35
- 34
- 33
- 32
- 31
- 30
- 29
- 28
- 27
- 26
- 25
- 24
- 23
- 22
- 21
- 20
- 19
- 18
- 17
- 16
- 15
- 14
- 13
- 12
- 11
- 10
- 9
- 8
- 7
- 6
- 5
- 4
- 3
- 2
- 1
- 86
- 85
- 82
- 83
- 84
- 7



- 1 Cartilago thyroidea
- 2 M. thyrohyoideus
- 3 A. carotis communis
- 4 M. cricothyroideus
- 5 V. jugularis externa
- 6 Glandula thyroidea
- 7 M. omohyoideus
- 8 Clavicula
- 9 V. brachiocephalica sinistra
- 10 Aorta, pars ascendens
- 11 Trachea, bifurcatio
- 12 Bronchus lobaris inferior sinister
- 13 Aorta, pars thoracica
- 14 Oesophagus
- 15 Foramen v. cavae
- 16 Mm. intercostales
- 17 Oesophagus, pars abdominalis
- 18 Splen [Lien]
- 19 Truncus coeliacus
- 20 Splen [Lien], hilum
- 21 Ren sinister
- 22 A. et V. renalis sinistra
- 23 Aorta, pars abdominalis
- 24 A. mesenterica inferior
- 25 Ureter sinister
- 26 M. psoas minor
- 27 Promontorium
- 28 A. et V. Iliaca interna sinistra
- 29 A. sacralis mediana
- 30 Os sacrum
- 31 M. piriformis
- 32 M. tensor fasciae latae
- 33 N. femoralis
- 34 A. femoralis
- 35 V. femoralis
- 36 M. rectus femoris
- 37 M. sartorius
- 38 M. adductor longus
- 39 M. gracilis
- 40 Os pubis
- 41 M. coccygeus
- 42 Foramen infrapiriforme
- 43 M. obliquus externus abdominis
- 44 M. obliquus internus abdominis
- 45 M. transversus abdominis
- 46 M. iliacus
- 47 A. iliaca communis dextra
- 48 A. et V. testicularis dextra
- 49 Crista iliaca
- 50 M. quadratus lumborum
- 51 Ren, calix minor
- 52 Ren, columna
- 53 Ren, pelvis
- 54 Ren, pyramis
- 55 V. cava inferior
- 56 Glandula suprarenalis dextra
- 57 Diaphragma, pars lumbalis
- 58 Diaphragma, pars costalis
- 59 Costa VII
- 60 Diaphragma
- 61 Bronchus lobaris inferior dexter
- 62 Pulmo dexter
- 63 A. pulmonalis dextra
- 64 Bronchus lobaris superior dexter
- 65 M. serratus anterior
- 66 M. pectoralis minor
- 67 M. pectoralis major
- 68 V. cava superior
- 69 V. brachiocephalica
- 70 V. subclavia dextra
- 71 A. subclavia dextra
- 72 Truncus brachiocephalicus
- 73 Trachea
- 74 Regio mentalis
- 75 Regio oralis
- 76 Regio buccalis
- 77 Regio infraorbitalis
- 78 Regio nasalis
- 79 Regio temporalis
- 80 Regio orbitalis
- 81 Regio frontalis
- 82 N. occipitalis minor
- 83 M. sternocleidomastoideus
- 84 Nn. supraclaviculares
- 85 M. sternohyoideus
- 86 N. auricularis magnus

## Trunk bisexual

- |    |                                     |    |                                  |
|----|-------------------------------------|----|----------------------------------|
| 1  | Thyroid cartilage                   | 48 | Right testicular artery and vein |
| 2  | Thyrohyoideus muscle                | 49 | Crest of ilium                   |
| 3  | Common carotid artery               | 50 | Quadratus lumborum muscle        |
| 4  | Cricothyroid muscle                 | 51 | Minor renal calix                |
| 5  | External jugular vein               | 52 | Renal column                     |
| 6  | Thyroid gland                       | 53 | Renal pelvis                     |
| 7  | Omohyoid muscle                     | 54 | Renal pyramid                    |
| 8  | Clavicle                            | 55 | Inferior vena cava               |
| 9  | Left brachiocephalic vein           | 56 | Right suprarenal gland           |
| 10 | Ascending aorta                     | 57 | Diaphragm, lumbar part           |
| 11 | Bifurcation of trachea              | 58 | Costal part of diaphragm         |
| 12 | Bronchus of left inferior lobe      | 59 | 7th rib                          |
| 13 | Thoracic part of aorta              | 60 | Diaphragm                        |
| 14 | Esophagus [gullet]                  | 61 | Right inferior lobar bronchus    |
| 15 | Foramen of vena cava                | 62 | Right lung                       |
| 16 | Intercostal muscles                 | 63 | Right pulmonary artery           |
| 17 | Abdominal part of esophagus         | 64 | Right superior lobar bronchus    |
| 18 | Spleen                              | 65 | Serratus anterior muscle         |
| 19 | Celiac trunk                        | 66 | Pectoralis minor muscle          |
| 20 | Hilum of spleen                     | 67 | Pectoralis major muscle          |
| 21 | Left kidney                         | 68 | Superior vena cava               |
| 22 | Left renal artery and vein          | 69 | Brachiocephalic vein             |
| 23 | Abdominal aorta                     | 70 | Right subclavian vein            |
| 24 | Inferior mesenteric artery          | 71 | Right subclavian artery          |
| 25 | Left ureter                         | 72 | Brachiocephalic trunk            |
| 26 | Psoas minor muscle                  | 73 | Trachea [windpipe]               |
| 27 | Promontory                          | 74 | Chin region                      |
| 28 | Left internal iliac artery and vein | 75 | Oral region                      |
| 29 | Median sacral artery                | 76 | Buccal region                    |
| 30 | Sacral bone                         | 77 | Infraorbital region              |
| 31 | Piriformis muscle                   | 78 | Nasal region                     |
| 32 | Tensor fasciae latae muscle         | 79 | Temporal region                  |
| 33 | Femoral nerve                       | 80 | Orbital region                   |
| 34 | Femoral artery                      | 81 | Frontal region                   |
| 35 | Femoral vein                        | 82 | Lesser occipital nerve           |
| 36 | Rectus femoris muscle               | 83 | Sternocleidomastoideus muscle    |
| 37 | Sartorius muscle                    | 84 | Supraclavicular nerves           |
| 38 | Adductor longus muscle              | 85 | Sternohyoideus muscle            |
| 39 | Gracilis muscle                     | 86 | Great auricular nerve            |
| 40 | Pubic bone                          |    |                                  |
| 41 | Coccygeal muscle                    |    |                                  |
| 42 | Infrapiriform foramen               |    |                                  |
| 43 | Obliquus externus abdominis muscle  |    |                                  |
| 44 | Obliquus internus abdominis muscle  |    |                                  |
| 45 | Transversus abdominis muscle        |    |                                  |
| 46 | Iliacus muscle                      |    |                                  |
| 47 | Right common iliac artery           |    |                                  |

## Rumpf, zweigeschlechtig

- 1 Schildknorpel
- 2 Schildknorpel-Zungenbeinmuskel
- 3 Gemeinsame Kopf-Halsschlagader
- 4 Schild-Ringknorpelmuskel
- 5 Äußere Drosselvene
- 6 Schilddrüse
- 7 Schulter-Zungenbeinmuskel
- 8 Schlüsselbein
- 9 Linke Kopf-Armvene
- 10 Ansteigender Teil der Hauptschlagader
- 11 Luftröhrengabelung
- 12 Linker Unterlappenbronchus
- 13 Brustteil der Hauptschlagader
- 14 Speiseröhre
- 15 Loch für die große Hohlvene
- 16 Zwischenrippenmuskeln
- 17 Bauchteil der Speiseröhre
- 18 Milz
- 19 Eingeweideschlagader
- 20 Milzhilus
- 21 Linke Niere
- 22 Linke Nierenschlagader und -vene
- 23 Bauchteil der Hauptschlagader
- 24 Untere Gekröseschlagader
- 25 Linker Harnleiter
- 26 Kleiner Lendenmuskel
- 27 Promontorium
- 28 Linke innere Beckenschlagader und -vene
- 29 Mittlere Kreuzbeinschlagader
- 30 Kreuzbein
- 31 Birnenmuskel
- 32 Spanner der Oberschenkelbinde
- 33 Oberschenkelnerve
- 34 Oberschenkelschlagader
- 35 Oberschenkelvene
- 36 Gerader Oberschenkelmuskel
- 37 Schneidermuskel
- 38 Langer Schenkelanzieher
- 39 Schlankmuskel
- 40 Schambein
- 41 Steißbeinmuskel
- 42 Foramen infrapiriforme
- 43 Äußerer schräger Bauchmuskel
- 44 Innerer schräger Bauchmuskel
- 45 Querer Bauchmuskel
- 46 Darmbeinmuskel
- 47 Rechte gemeinsame Beckenschlagader
- 48 Rechte Hodenschlagader und -vene
- 49 Darmbeinkamm
- 50 Viereckiger Lendenmuskel
- 51 Niere, kleiner Kelch
- 52 Ren, columna
- 53 Nierenbecken
- 54 Nierenpyramide
- 55 Untere Hohlvene
- 56 Rechte Nebenniere
- 57 Zwerchfell, Lendenteil
- 58 Zwerchfell, Rippenteil
- 59 7. Rippe
- 60 Zwerchfell
- 61 Rechter Unterlappenbronchus
- 62 Rechte Lunge
- 63 Rechte Lungenschlagader
- 64 Rechter Oberlappenbronchus
- 65 Vorderer Sägemuskel
- 66 Kleiner Brustmuskel
- 67 Großer Brustmuskel
- 68 Obere Hohlvene
- 69 Kopf-Armvene
- 70 Rechte Schlüsselbeinvene
- 71 Rechte Schlüsselbeinschlagader
- 72 Arm-Kopfarterie
- 73 Luftröhre
- 74 Kinnregion
- 75 Mundregion
- 76 Wangenregion
- 77 Infraorbitalregion
- 78 Nasenregion
- 79 Schläfenregion
- 80 Augenhöhlenregion
- 81 Stirnregion
- 82 N. occipitalis minor
- 83 Kopfwender
- 84 Schlüsselbeinnerven
- 85 M. sternohyoideus
- 86 Großer Ohrmuschelnerv



## Tronco femenino y masculino

- |    |                                   |    |                                 |
|----|-----------------------------------|----|---------------------------------|
| 1  | Cartílago tiroides                | 48 | A. y V. testiculares            |
| 2  | M. tirohioideo                    | 49 | Cresta ilíaca                   |
| 3  | A. carótida común                 | 50 | M. cuadrado lumbar              |
| 4  | M. cricotiroideo                  | 51 | Cálices renales menores         |
| 5  | V. yugular externa                | 52 | Riñón, columna                  |
| 6  | Glándula tiroides                 | 53 | Riñón, pelvis                   |
| 7  | M. omohioideo                     | 54 | Riñón, pirámide                 |
| 8  | Clavícula                         | 55 | V. cava inferior                |
| 9  | V. braquiocefálica izquierda      | 56 | Glándula suprarrenal derecha    |
| 10 | Aorta, porción ascendente         | 57 | Porción lumbar del diafragma    |
| 11 | Tráquea, bifurcación              | 58 | Diafragma, porción costal       |
| 12 | Bronquio lobar inferior izquierdo | 59 | VII costilla                    |
| 13 | Aorta, porción torácica           | 60 | Diafragma                       |
| 14 | Esófago                           | 61 | Bronquio lobar inferior derecho |
| 15 | Orificio de la vena cava          | 62 | Pulmón derecho                  |
| 16 | Mm. intercostales                 | 63 | A. pulmonar derecha             |
| 17 | Esófago, porción abdominal        | 64 | Bronquio lobar superior derecho |
| 18 | Bazo                              | 65 | M. serrato anterior             |
| 19 | Tronco celíaco                    | 66 | M. pectoral menor               |
| 20 | Bazo, hilio                       | 67 | M. pectoral mayor               |
| 21 | Riñón izquierdo                   | 68 | V. cava superior                |
| 22 | A. y V. renal izquierda           | 69 | V. braquiocefálica              |
| 23 | Aorta, porción abdominal          | 70 | V. subclavia derecha            |
| 24 | A. mesentérica inferior           | 71 | A. subclavia derecha            |
| 25 | Uréter izquierdo                  | 72 | Tronco braquiocefálico          |
| 26 | M. psoas menor                    | 73 | Tráquea                         |
| 27 | Promontorio                       | 74 | Región mentoniana               |
| 28 | A. y V. ilíacas interna izquierda | 75 | Región labial                   |
| 29 | A. sacra media                    | 76 | Región bucal o geniana          |
| 30 | Hueso sacro                       | 77 | Región infraorbitaria           |
| 31 | M. piriforme                      | 78 | Región nasal                    |
| 32 | M. tensor de la fascia lata       | 79 | Región temporal                 |
| 33 | N. femoral                        | 80 | Región orbitaria                |
| 34 | A. femoral                        | 81 | Región frontal                  |
| 35 | V. femoral                        | 82 | N. occipital menor              |
| 36 | M. recto femoral                  | 83 | M. estrenocleidomastoideo       |
| 37 | M. sartorio                       | 84 | Nn. supraclaviculares           |
| 38 | M. aproximador largo              | 85 | M. esternohioideo               |
| 39 | M. grácil                         | 86 | N. auricular mayor              |
| 40 | Hueso pubis                       |    |                                 |
| 41 | M. coccígeo                       |    |                                 |
| 42 | Orificio infrapiriforme           |    |                                 |
| 43 | M. oblicuo externo del abdomen    |    |                                 |
| 44 | M. oblicuo interno del abdomen    |    |                                 |
| 45 | M. transverso del abdomen         |    |                                 |
| 46 | M. ilíaco                         |    |                                 |
| 47 | A. ilíaca común derecha           |    |                                 |

## Tronc pour les deux sexes

- 1 Cartilage thyroïde
- 2 Muscle thyroïde
- 3 Artère carotide commune
- 4 Muscle cricothyroïdien
- 5 Veine jugulaire externe
- 6 Glande thyroïde
- 7 Muscle omohyoïdien
- 8 Clavicule
- 9 Veine brachio-céphalique gauche
- 10 Aorte, partie ascendante
- 11 Trachée, bifurcation
- 12 Bronche lobaire inférieure gauche
- 13 Aorte, partie thoracique
- 14 Œsophage
- 15 Trou de la veine cave
- 16 Muscles intercostaux
- 17 Œsophage, partie abdominale
- 18 Rate
- 19 Tronc cœliaque
- 20 Rate, hile
- 21 Rein gauche
- 22 Artère et veine rénales gauches
- 23 Aorte, partie abdominale
- 24 Artère mésentérique inférieure
- 25 Uretere gauche
- 26 Petit muscle psoas
- 27 Promontoire
- 28 Artère et veine iliaques internes gauches
- 29 Artère sacrale moyenne
- 30 Os sacrum
- 31 Muscle piriforme
- 32 Muscle tenseur du fascia large
- 33 Nerf fémoral
- 34 Artère fémorale
- 35 Veine fémorale
- 36 Muscle droit du fémur
- 37 Muscle couturier
- 38 Muscle adducteur long
- 39 Muscle gracile
- 40 Os pubien
- 41 Muscle du coccyx
- 42 Trou infrapiriforme
- 43 Muscle oblique externe de l'abdomen
- 44 Muscle oblique interne de l'abdomen
- 45 Muscle transverse de l'abdomen
- 46 Muscle iliaque
- 47 Artère iliaque commune droite
- 48 Artère et veine testiculaires droites
- 49 Crête iliaque
- 50 Muscle carré des lombes
- 51 Rein, petit calice
- 52 Rein, colonne
- 53 Rein, bassinet
- 54 Rein, pyramide
- 55 Veine cave inférieure
- 56 Glande surrénale droite
- 57 Diaphragme, partie lombaire
- 58 Diaphragme, partie costale
- 59 Côte VII
- 60 Diaphragme
- 61 Bronche lobaire inférieure droite
- 62 Poumon droit
- 63 Artère pulmonaire droite
- 64 Bronche lobaire supérieure droite
- 65 Muscle dentelé antérieur
- 66 Petit muscle pectoral
- 67 Grand muscle pectoral
- 68 Veine cave supérieure
- 69 Veine brachio-céphalique
- 70 Veine sous-clavière droite
- 71 Artère sous-clavière droite
- 72 Tronc brachio-céphalique
- 73 Trachée
- 74 Région mentonnière
- 75 Région orale
- 76 Région buccale
- 77 Région infra-orbitaire
- 78 Région nasale
- 79 Région temporale
- 80 Région orbitale
- 81 Région frontale
- 82 Petit nerf occipital
- 83 Muscle sternocléidomastoïdien
- 84 Nerfs supraclaviculaires
- 85 Muscle sternohyoïdien
- 86 Grand nerf auriculaire

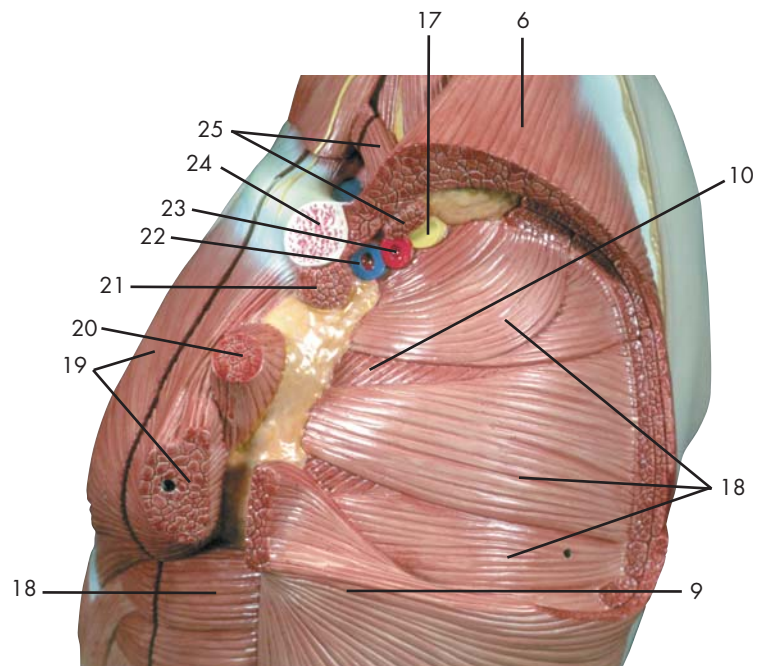
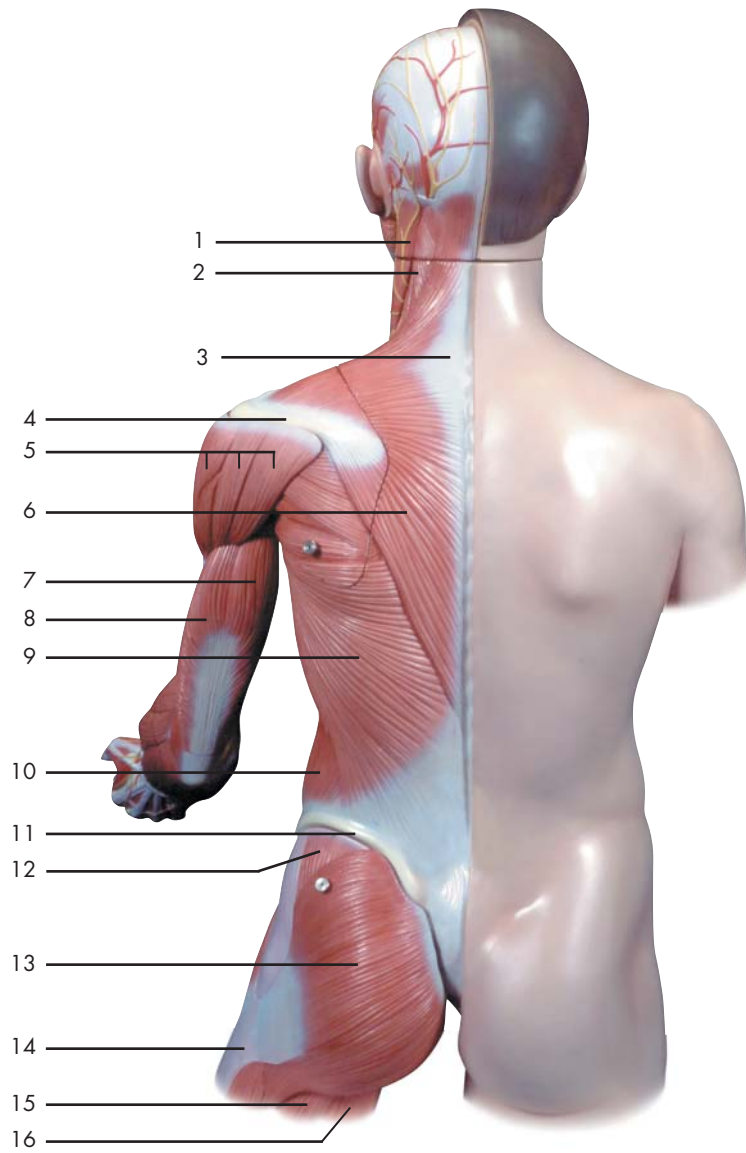
## Tronco, bissexual

- |    |  |    |   |
|----|--|----|---|
| 1  | Cartilagem tireóidea                   | 48 | Artéria e veia testicular direita                             |
| 2  | Músculo tireoióideo                    | 49 | Crista ilíaca   |
| 3  | Artéria carótida comum                 | 50 | Músculo quadrado lombar                                       |
| 4  | Músculo cricotireóideo                 | 51 | Cálice renal menor  |
| 5  | Veia jugular externa                   | 52 | Coluna renal  |
| 6  | Glândula tireóidea                     | 53 | Pelve renal   |
| 7  | Músculo omoióideo                      | 54 | Pirâmide renal (pirâmide de Malpighi)                         |
| 8  | Clavicula                              | 55 | Veia cava inferior (pós-cava)                                 |
| 9  | Veia braquiocefálica esquerda          | 56 | Glândula supra-renal direita                                  |
| 10 | Aorta ascendente                       | 57 | Porção lombar do diafragma                                    |
| 11 | Bifurcação da traquéia                 | 58 | Diafragma, porção costal                                      |
| 12 | Brônquio lobar inferior direito        | 59 | Sétima costela  |
| 13 | Aorta, porção torácica                 | 60 | Diafragma   |
| 14 | Esôfago                                | 61 | Brônquios lobares inferiores direitos                         |
| 15 | Forame da veia cava (forame quadratum) | 62 | Pulmão direito  |
| 16 | Músculos intercostais                  | 63 | Artéria pulmonar direita                                      |
| 17 | Porção abdominal do esôfago            | 64 | Brônquios lobares superiores direitos                         |
| 18 | Baço                                   | 65 | Músculo serrátil anterior                                     |
| 19 | Tronco celíaco (trípode de Heller)     | 66 | Músculo peitoral menor  |
| 20 | Hilo do baço                           | 67 | Músculo grande peitoral                                       |
| 21 | Rim esquerdo                           | 68 | Veia cava superior (pré-cava)                                 |
| 22 | Artéria e veia renal esquerda          | 69 | Veia braquiocefálica (veia anônima)                           |
| 23 | Aorta abdominal                        | 70 | Veia subclávia direita  |
| 24 | Artéria mesentérica inferior           | 71 | Artéria subclávia direita                                     |
| 25 | Ureter esquerdo                        | 72 | Tronco braquiocefálico  |
| 26 | Músculo psoas menor                    | 73 | Traquéia  |
| 27 | Promontório                            | 74 | Região mentoniana   |
| 28 | Artéria e veia ilíaca interna direita  | 75 | Região oral   |
| 29 | Artéria sacra mediana                  | 76 | Região bucal  |
| 30 | Sacro                                  | 77 | Região infra-orbitária  |
| 31 | Músculo piriforme                      | 78 | Região nasal  |
| 32 | Músculo tensor da fáscia lata          | 79 | Região temporal   |
| 33 | Nervo femoral (nervo crural anterior)  | 80 | Região orbitária  |
| 34 | Artéria femoral                        | 81 | Região frontal  |
| 35 | Veia femoral                           | 82 | Nervo occipital menor   |
| 36 | Músculo reto da coxa                   | 83 | Músculo esternocleidomastóideo<br>(músculo esterno-mastóideo) |
| 37 | Músculo sartório                       | 84 | Nervos supraclaviculares                                      |
| 38 | Músculo adutor longo                   | 85 | Músculo esternoióideo   |
| 39 | Músculo grácil                         | 86 | Grande nervo auricular  |
| 40 | Osso púbis                             |    |   |
| 41 | Músculo coccígeo                       |    |   |
| 42 | Forame infrapiriforme                  |    |   |
| 43 | Músculo oblíquo externo do abdome      |    |   |
| 44 | Músculo oblíquo interno do abdome      |    |   |
| 45 | Músculo transverso do abdome           |    |   |
| 46 | Músculo ilíaco                         |    |   |
| 47 | Artéria ilíaca comum direita           |    |   |

## 胴体と頭部, 両性

- |    |           |    |           |
|----|-----------|----|-----------|
| 1  | 甲状軟骨      | 48 | 右精巣動脈・静脈  |
| 2  | 甲状舌骨筋     | 49 | 腸骨稜       |
| 3  | 総頸動脈      | 50 | 腰方形筋      |
| 4  | 輪状甲状筋     | 51 | 小腎杯       |
| 5  | 外頸静脈      | 52 | 腎柱        |
| 6  | 甲状腺       | 53 | 腎盤 (腎盂)   |
| 7  | 肩甲舌骨筋     | 54 | 腎錐体       |
| 8  | 鎖骨        | 55 | 下大静脈      |
| 9  | 左腕頭静脈     | 56 | 右副腎 (腎上体) |
| 10 | 上行大動脈     | 57 | 横隔膜, 腰椎部  |
| 11 | 気管分岐部     | 58 | 横隔膜, 肋骨部  |
| 12 | 左下葉気管支    | 59 | 第7肋骨      |
| 13 | 胸大動脈      | 60 | 横隔膜       |
| 14 | 食道        | 61 | 右下葉気管支    |
| 15 | 大静脈孔      | 62 | 右肺        |
| 16 | 肋間筋       | 63 | 右肺動脈      |
| 17 | 食道腹部      | 64 | 右上葉気管支    |
| 18 | 脾臓        | 65 | 前鋸筋       |
| 19 | 腹腔動脈      | 66 | 小胸筋       |
| 20 | 脾門        | 67 | 大胸筋       |
| 21 | 左腎        | 68 | 上大静脈      |
| 22 | 左腎動脈・静脈   | 69 | 腕頭静脈      |
| 23 | 腹大動脈      | 70 | 右鎖骨下静脈    |
| 24 | 下腸間膜動脈    | 71 | 右鎖骨下動脈    |
| 25 | 左尿管       | 72 | 腕頭動脈      |
| 26 | 小腰筋       | 73 | 気管        |
| 27 | 岬角        | 74 | オトガイ部     |
| 28 | 左内腸骨動脈・静脈 | 75 | 口部        |
| 29 | 正中仙骨動脈    | 76 | 頬部        |
| 30 | 仙骨        | 77 | 眼窩下部      |
| 31 | 梨状筋       | 78 | 鼻部        |
| 32 | 大腿筋膜張筋    | 79 | 側頭部       |
| 33 | 大腿神経      | 80 | 眼窩部       |
| 34 | 大腿動脈      | 81 | 前頭部       |
| 35 | 大腿静脈      | 82 | 小後頭神経     |
| 36 | 大腿直筋      | 83 | 胸鎖乳突筋     |
| 37 | 縫工筋       | 84 | 鎖骨上神経     |
| 38 | 長内転筋      | 85 | 胸骨舌骨筋     |
| 39 | 薄筋        | 86 | 大耳介神経     |
| 40 | 恥骨        |    |           |
| 41 | 尾骨筋       |    |           |
| 42 | 梨状筋下孔     |    |           |
| 43 | 外腹斜筋      |    |           |
| 44 | 内腹斜筋      |    |           |
| 45 | 腹横筋       |    |           |
| 46 | 腸骨筋       |    |           |
| 47 | 右総腸骨動脈    |    |           |

Latin





- 1 M. sternocleidomastoideus
- 2 M. levator scapulae
- 3 M. trapezius, tendo
- 4 Scapula, spina
- 5 M. deltoideus
- 6 M. trapezius
- 7 M. triceps brachii, caput longum
- 8 M. triceps brachii, caput laterale
- 9 M. latissimus dorsi
- 10 M. obliquus externus abdominis
- 11 Crista iliaca
- 12 M. gluteus medius
- 13 M. gluteus maximus
- 14 Tractus iliotibialis
- 15 M. biceps femoris, caput longum
- 16 M. semitendinosus
- 17 Plexus brachialis
- 18 M. serratus anterior
- 19 M. pectoralis major
- 20 M. pectoralis minor
- 21 M. subclavius
- 22 V. subclavia
- 23 A. subclavia
- 24 Clavicula
- 25 M. omohyoideus

## Trunk, with open back section

- 1 Sternocleidomastoideus muscle
- 2 Levator scapulae muscle
- 3 Trapezius muscle, tendo
- 4 Scapular spine
- 5 Deltoideus muscle
- 6 Trapezius muscle
- 7 Long head of triceps brachii muscle
- 8 Lateral head of triceps brachii muscle
- 9 Latissimus dorsi muscle
- 10 Obliquus externus abdominis muscle
- 11 Crest of ilium
- 12 Gluteus medius muscle
- 13 Gluteus maximus muscle
- 14 Iliotibial tract
- 15 Long head of biceps femoris muscle
- 16 Semitendinosus muscle
- 17 Brachial plexus
- 18 Serratus anterior muscle
- 19 Pectoralis major muscle
- 20 Pectoralis minor muscle
- 21 Subclavius muscle
- 22 Subclavian vein
- 23 Subclavian artery
- 24 Clavicle
- 25 Omohyoid muscle

## Rumpf mit geöffneter Rückenpartie

- 1 Kopfwender
- 2 Schulterblattheber
- 3 Sehnenspiegel des Kapuzenmuskels
- 4 Schulterblattgräte
- 5 Deltamuskel
- 6 Kapuzenmuskel
- 7 Langer Kopf (Dreiköpfiger Oberarmmuskel)
- 8 Seitlicher Kopf (Dreiköpfiger Oberarmmuskel)
- 9 Breitester Rückenmuskel
- 10 Äußerer schräger Bauchmuskel
- 11 Darmbeinkamm
- 12 Mittlerer Gesäßmuskel
- 13 Großer Gesäßmuskel
- 14 Faszienspanner des Beines
- 15 Zweiköpfiger Oberschenkelmuskel, langer Kopf
- 16 Halbsehniger Muskel
- 17 Armgeflecht
- 18 Vorderer Sägemuskel
- 19 Großer Brustmuskel
- 20 Kleiner Brustmuskel
- 21 M. subclavius
- 22 Schlüsselbeinvene
- 23 Schlüsselbeinschlagader
- 24 Schlüsselbein
- 25 Schulter-Zungenbeinmuskel



## Tronco con la espalda abierta

- 1 M. esternocleidomastoideo
- 2 M. elevador de la escápula
- 3 M. trapecio, tendón
- 4 Escápula, espina
- 5 M. deltoides
- 6 M. trapecio
- 7 M. tríceps braquial, cabeza larga
- 8 M. tríceps braquial, cabeza lateral
- 9 M. latísimo del dorso
- 10 M. oblicuo externo del abdomen
- 11 Cresta ilíaca
- 12 M. glúteo medio
- 13 M. glúteo mayor
- 14 Tracto iliotibial
- 15 M. bíceps femoral, cabeza larga
- 16 M. semitendinoso
- 17 Plexo braquial
- 18 M. serrato anterior
- 19 M. pectoral mayor
- 20 M. pectoral menor
- 21 M. subclavio
- 22 V. subclavia
- 23 A. subclavia
- 24 Clavícula
- 25 M. omohioideo

## Tronc avec partie dorsale ouverte

- 1 Muscle sternocléidomastoïdien
- 2 Muscle élévateur de l'omoplate
- 3 Muscle trapèze, tendon
- 4 Epaule, épine
- 5 Muscle deltoïde
- 6 Muscle trapèze
- 7 Muscle triceps brachial, tête longue
- 8 Muscle triceps brachial, tête latérale
- 9 Très grand muscle du dos
- 10 Muscle oblique externe de l'abdomen
- 11 Crête iliaque
- 12 Muscle fessier moyen
- 13 Muscle fessier le plus grand
- 14 Faisceau iliotibial
- 15 Muscle biceps du fémur, tête longue
- 16 Muscle semitendineux
- 17 Plexus brachial
- 18 Muscle dentelé antérieur
- 19 Grand muscle pectoral
- 20 Petit muscle pectoral
- 21 Muscle sous-clavier
- 22 Veine sous-clavière
- 23 Artère sous-clavière
- 24 Clavicule
- 25 Muscle omohyoïdien

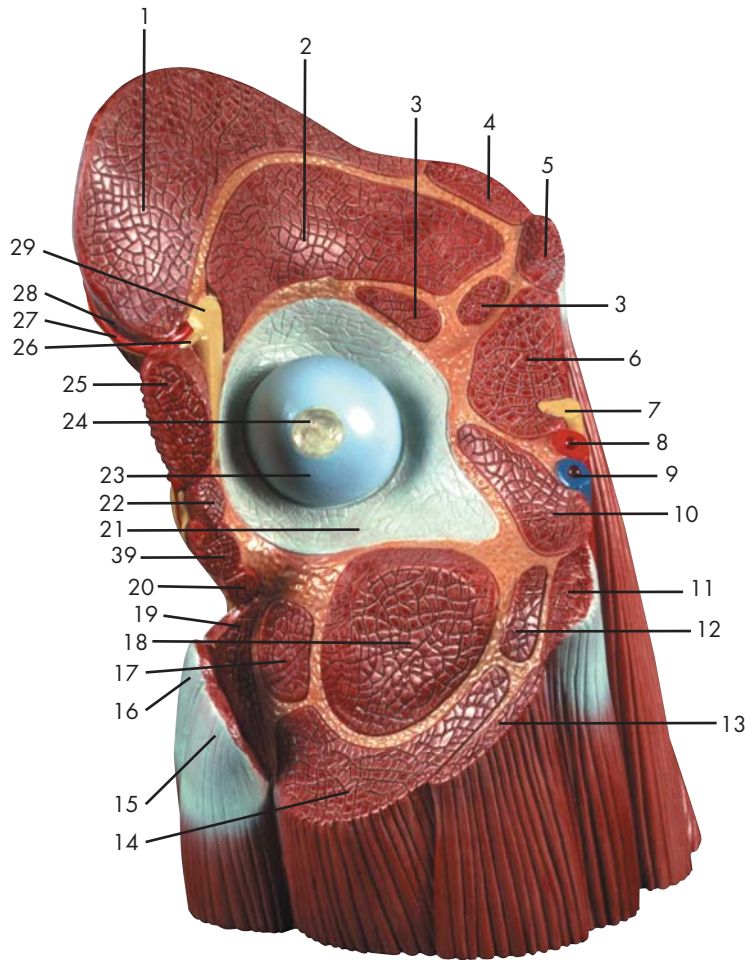
## Tronco, com seção do dorso aberto

- 1 Músculo esternocleidomastóideo  
(músculo esterno-mastóideo)
- 2 Músculo elevador da escápula
- 3 Tendão do músculo trapecio
- 4 Espinha da escápula
- 5 Músculo deltóide
- 6 Músculo trapézio
- 7 Cabeça longa do músculo tríceps do braço
- 8 Cabeça lateral do músculo tríceps do braço
- 9 Músculo grande dorsal
- 10 Músculo oblíquo externo do abdome
- 11 Crista ilíaca
- 12 Músculo glúteo médio
- 13 Músculo glúteo máximo
- 14 Trato iliotibial (faixa de Maissiat)
- 15 Cabeça longa do músculo bíceps da coxa
- 16 Músculo semitendinoso
- 17 Plexo braquial
- 18 Músculo serrátil anterior
- 19 Músculo grande peitoral
- 20 Músculo peitoral menor
- 21 Músculo subclávio
- 22 Veia subclávia
- 23 Artéria subclávia
- 24 Clavícula
- 25 Músculo omoióideo

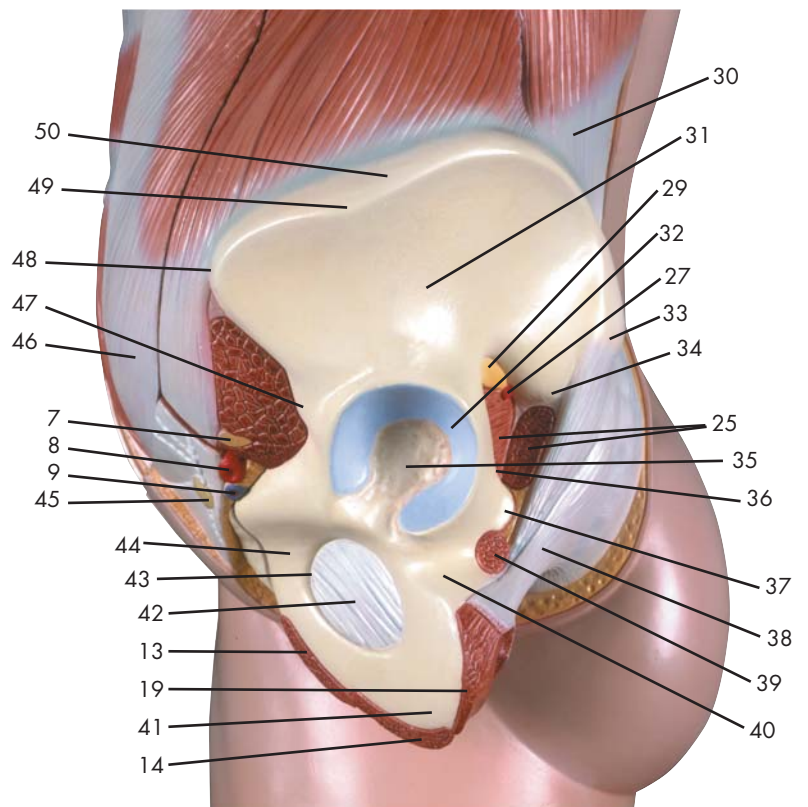


## 胴体と頭部，背面解放

- 1 胸鎖乳突筋
- 2 肩甲挙筋
- 3 僧帽筋の腱
- 4 肩甲棘
- 5 三角筋
- 6 僧帽筋
- 7 上腕三頭筋長頭
- 8 上腕三頭筋外側頭
- 9 広背筋
- 10 外腹斜筋
- 11 腸骨稜
- 12 中殿筋
- 13 大殿筋
- 14 腸脛靭帯
- 15 大腿二頭筋長頭
- 16 半腱様筋
- 17 腕神経叢
- 18 前鋸筋
- 19 大胸筋
- 20 小胸筋
- 21 鎖骨下筋
- 22 鎖骨下静脈
- 23 鎖骨下動脈
- 24 鎖骨
- 25 肩甲舌骨筋



Latin





- 1 M. gluteus medius
- 2 M. gluteus minimus
- 3 M. rectus femoris
- 4 M. tensor fasciae latae
- 5 M. sartorius
- 6 M. iliopsoas
- 7 N. femoralis
- 8 A. femoralis
- 9 V. femoralis
- 10 M. pectineus
- 11 M. adductor longus
- 12 M. adductor brevis
- 13 M. gracilis
- 14 M. adductor magnus
- 15 M. semitendinosus
- 16 M. biceps femoris
- 17 M. quadratus femoris
- 18 M. obturatorius externus
- 19 M. semimembranosus
- 20 M. gemellus inferior
- 21 Articulatio, capsula
- 22 M. gemellus superior
- 23 Femur, caput
- 24 Femur, fovea capitis
- 25 M. piriformis
- 26 N. gluteus superior
- 27 A. glutealis superior
- 28 V. glutealis superior
- 29 N. ischiadicus
- 30 Fascia thoracolumbalis
- 31 Os ilium, ala
- 32 Facies lunata
- 33 Spina iliaca posterior superior
- 34 Spina iliaca posterior inferior
- 35 Fossa acetabuli
- 36 A. glutealis inferior
- 37 Spina ischiadica
- 38 Lig. sacrotuberale
- 39 M. obturatorius internus
- 40 Os ischii
- 41 Tuber ischiadicum
- 42 Membrana obturatoria
- 43 Foramen obturatum
- 44 Os pubis
- 45 Nodus lymphaticus
- 46 Vagina m. recti abdominis, lamina anterior
- 47 Spina iliaca anterior inferior
- 48 Spina iliaca anterior superior
- 49 Tuberculum iliacum
- 50 Crista iliaca

## Hip and thigh

- 1 Gluteus medius muscle
- 2 Gluteus minimus muscle
- 3 Rectus femoris muscle
- 4 Tensor fasciae latae muscle
- 5 Sartorius muscle
- 6 Iliopsoas muscle
- 7 Femoral nerve
- 8 Femoral artery
- 9 Femoral vein
- 10 Pectineus muscle
- 11 Adductor longus muscle
- 12 Adductor brevis muscle
- 13 Gracilis muscle
- 14 Adductor magnus muscle
- 15 Semitendinosus muscle
- 16 Biceps femoris muscle
- 17 Quadratus femoris muscle
- 18 Obturator externus muscle
- 19 Semimembranosus muscle
- 20 Gemellus inferior muscle
- 21 Joint capsule
- 22 Gemellus superior muscle
- 23 Head of femur [ femoral head]
- 24 Fovea of head of femur
- 25 Piriformis muscle
- 26 Superior gluteal nerve
- 27 Superior gluteal artery
- 28 Superior gluteal vein
- 29 Sciatic nerve
- 30 Thoracolumbar fascia
- 31 Wing of ilium
- 32 Lunate surface
- 33 Posterior superior iliac spine
- 34 Posterior inferior iliac spine
- 35 Acetabular fossa
- 36 Inferior gluteal artery
- 37 Ischial spine
- 38 Sacrotuberous ligament
- 39 Obturator internus muscle
- 40 Ischial bone
- 41 Sciatic tuber
- 42 Obturator membrane
- 43 Obturator foramen
- 44 Pubic bone
- 45 Lymph node
- 46 Anterior sheath of rectus abdominus muscle
- 47 Anterior inferior iliac spine
- 48 Anterior superior iliac spine
- 49 Iliac tubercle
- 50 Crest of ilium



## Hüfte und Oberschenkel

- 1 Mittlerer Gesäßmuskel
- 2 Kleiner Gesäßmuskel
- 3 Gerader Oberschenkelmuskel
- 4 Spanner der Oberschenkelbinde
- 5 Schneidermuskel
- 6 Darmbein-Lendenmuskel
- 7 Oberschenkelnerve
- 8 Oberschenkelschlagader
- 9 Oberschenkelvene
- 10 M. pectineus
- 11 Langer Schenkelanzieher
- 12 Kurzer Anzieher
- 13 Schlankmuskel
- 14 Großer Schenkelanzieher
- 15 Halbsehniger Muskel
- 16 Zweiköpfiger Oberschenkelmuskel
- 17 Viereckiger Oberschenkelmuskel
- 18 Äußerer Hüftlochmuskel
- 19 Halbmembranöser Muskel
- 20 Unterer Zwillingsmuskel
- 21 Gelenkkapsel
- 22 Oberer Zwillingsmuskel
- 23 Oberschenkelkopf
- 24 Femur, fovea capitis
- 25 Birnenmuskel
- 26 Oberer Gesäßnerve
- 27 A. glutealis superior
- 28 V. glutealis superior
- 29 Ischiasnerv
- 30 Brust-Lendenfaszie
- 31 Darmbeinschaukel
- 32 Hüftpfannenknorpel
- 33 Oberer hinterer Darmbeinstachel
- 34 Unterer hinterer Darmbeinstachel
- 35 Fossa acetabuli
- 36 A. glutealis inferior
- 37 Sitzbeinstachel
- 38 Lig. sacrotuberale
- 39 Innerer Hüftlochmuskel
- 40 Sitzbein
- 41 Sitzbeinhöcker
- 42 Verschießende Membran
- 43 Foramen obturatum
- 44 Schambein
- 45 Lymphknoten
- 46 Vorderes Blatt der Rektusscheide
- 47 Unterer vorderer Darmbeinstachel
- 48 Oberer vorderer Darmbeinstachel
- 49 Tuberculum iliacum
- 50 Darmbeinkamm



## Cadera y muslo

- 1 M. glúteo medio
- 2 M. glúteo menor
- 3 M. recto femoral
- 4 M. tensor de la fascia lata
- 5 M. sartorio
- 6 M. iliopsoas
- 7 N. femoral
- 8 A. femoral
- 9 V. femoral
- 10 M. pectíneo
- 11 M. aproximador largo
- 12 M. aproximador corto
- 13 M. grácil
- 14 M. aproximador mayor
- 15 M. semitendinoso
- 16 M. bíceps femoral
- 17 M. cuadrado femoral
- 18 M. obturador externo
- 19 M. semimembranoso
- 20 M. gémino inferior
- 21 Cartílago de la cavidad cotiloidea
- 22 M. gémino superior
- 23 Fémur, cabeza
- 24 Fémur, fosita de la cabeza
- 25 M. piriforme
- 26 N. glúteo superior
- 27 A. glútea superior
- 28 V. glútea superior
- 29 N. isquiático
- 30 Fascia toracolumbar
- 31 Hueso ilion, ala
- 32 Facies lunata
- 33 Espina ilíaca posterior superior
- 34 Espina ilíaca posterior inferior
- 35 Fosa acetabular
- 36 A. glútea inferior
- 37 Espina isquiática
- 38 Lig. sacrotuberoso
- 39 M. obturador interno
- 40 Hueso isquion
- 41 Tuberosidad isquiática
- 42 Membrana obturatriz
- 43 Orificio obturador
- 44 Hueso pubis
- 45 Ganglio linfático
- 46 Vaina del músculo recto del abdomen, lámina anterior
- 47 Espina ilíaca anterior inferior
- 48 Espina ilíaca anterior superior
- 49 Tubérculo ilíaco
- 50 Cresta ilíaca



## Hanche et cuisse

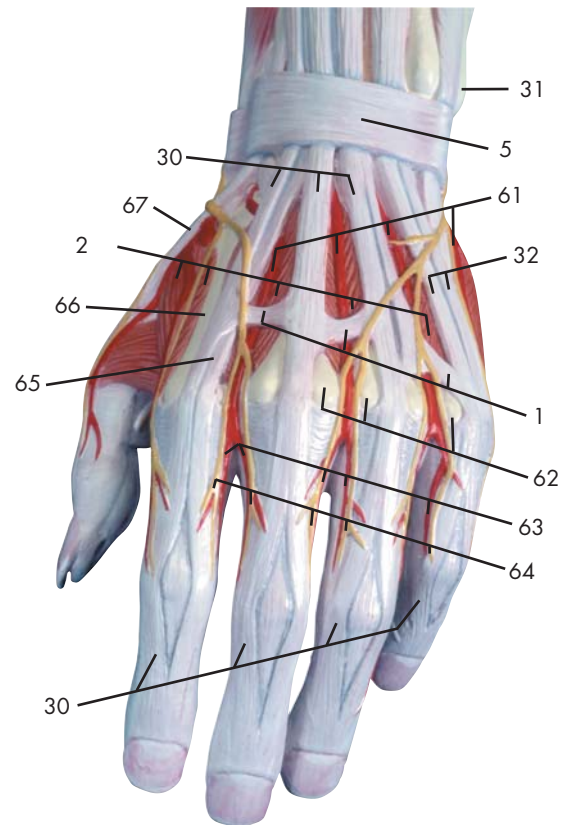
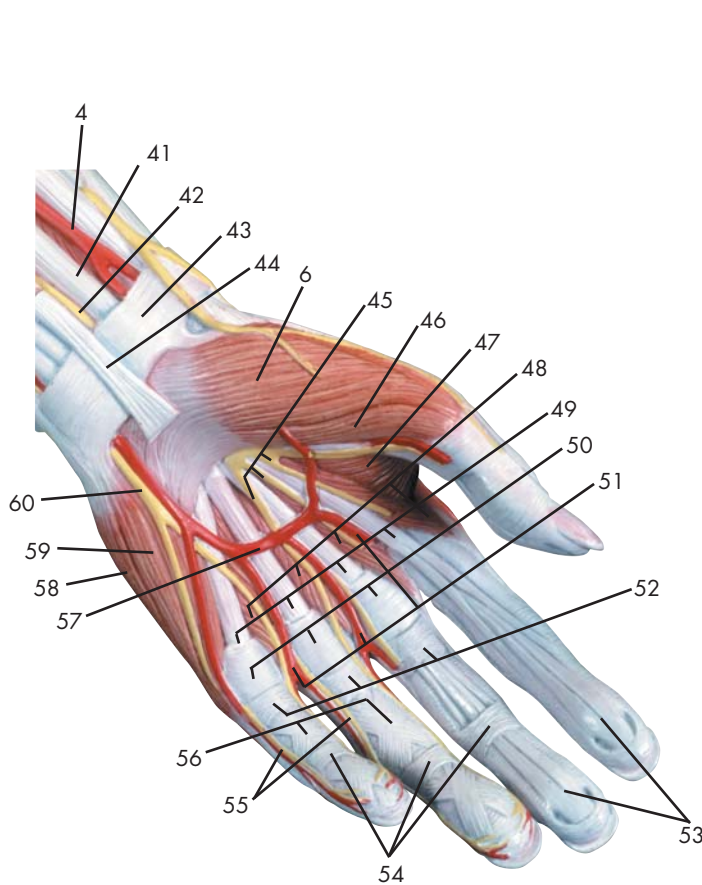
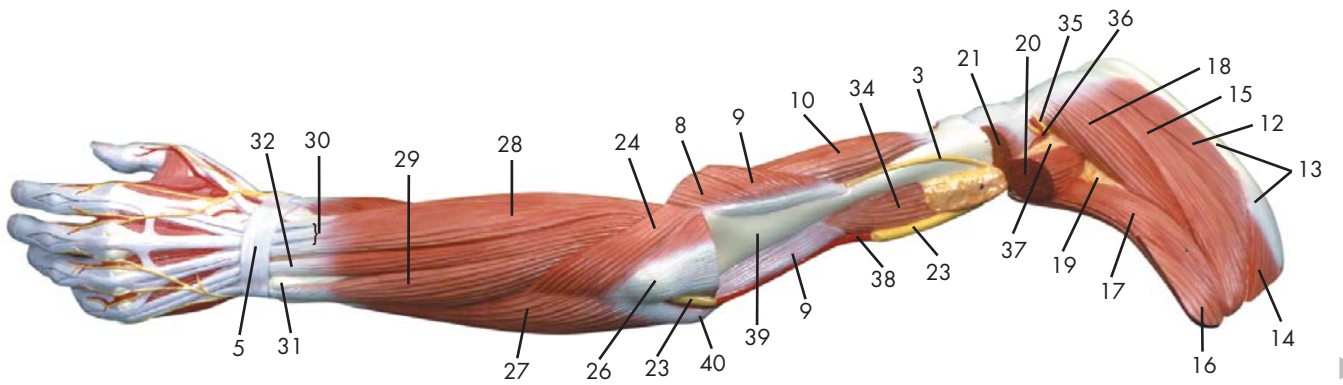
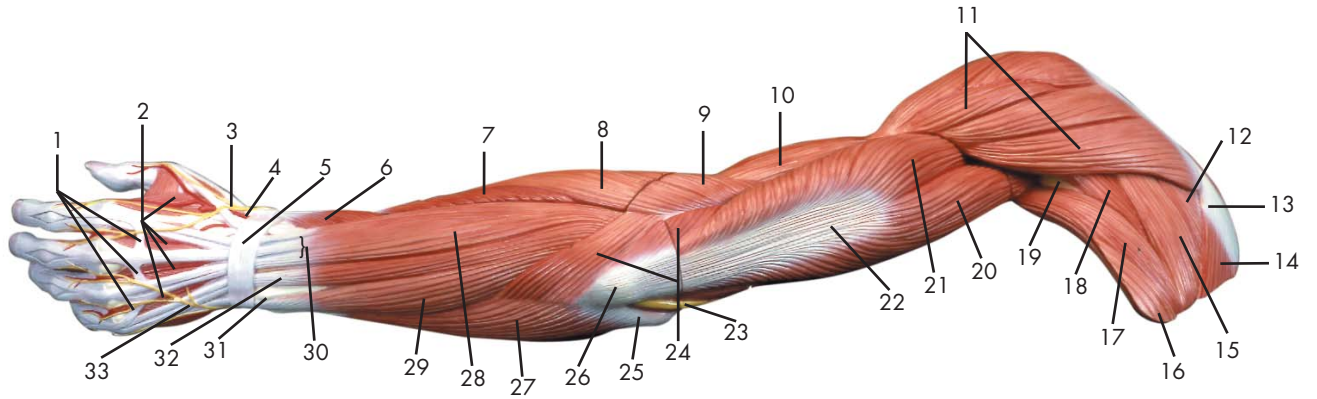
- 1 Muscle fessier moyen
- 2 Muscle fessier le plus petit
- 3 Muscle droit du fémur
- 4 Muscle tenseur du fascia large
- 5 Muscle couturier
- 6 Muscle psoas iliaque
- 7 Nerf fémoral
- 8 Artère fémorale
- 9 Veine fémorale
- 10 Muscle pectiné
- 11 Muscle adducteur long
- 12 Muscle adducteur court
- 13 Muscle gracile
- 14 Grand muscle adducteur du fémur
- 15 Muscle semitendineux
- 16 Muscle biceps du fémur
- 17 Muscle carré du fémur
- 18 Muscle obturateur externe
- 19 Muscle semimembraneux
- 20 Muscle jumeau inférieur
- 21 Capsule articulaire
- 22 Muscle jumeau supérieur
- 23 Fémur, tête
- 24 Fémur, fovéa de la tête
- 25 Muscle piriforme
- 26 Nerf fessier supérieur
- 27 Artère ischiatique supérieure
- 28 Veine fessière supérieure
- 29 Nerf ischiatique
- 30 Fascia thoracolombaire
- 31 Os iliaque, aile
- 32 Face lunaire
- 33 Epine iliaque postéro-supérieure
- 34 Epine iliaque postéro-inférieure
- 35 Fosse de l'acétabule
- 36 Artère ischiatique inférieure
- 37 Epine sciatique
- 38 Ligament sacrotubéux
- 39 Muscle obturateur interne
- 40 Os ischiatique
- 41 Tuber ischiatique
- 42 Membrane obturatrice
- 43 Trou obturateur
- 44 Os pubien
- 45 Nœud lymphatique
- 46 Gaine du muscle droit de l'abdomen, lame antérieure
- 47 Epine iliaque antéro-inférieure
- 48 Epine iliaque antéro-supérieure
- 49 Tubercule iliaque
- 50 Crête iliaque

## Quadril e coxa

- 1 Músculo glúteo médio
- 2 Músculo glúteo mínimo
- 3 Músculo reto da coxa
- 4 Músculo tensor da fáscia lata
- 5 Músculo sartório
- 6 Músculo iliopsoas
- 7 Nervo femoral (nervo crural anterior)
- 8 Artéria femoral
- 9 Veia femoral
- 10 Músculo pectíneo
- 11 Músculo adutor longo
- 12 Músculo adutor curto
- 13 Músculo grácil
- 14 Músculo grande adutor
- 15 Músculo semitendinoso
- 16 Músculo bíceps da coxa
- 17 Músculo quadrado da coxa
- 18 Músculo obturador externo
- 19 Músculo semimembranoso
- 20 Músculo gêmeo inferior
- 21 Cápsula articular
- 22 Músculo gêmeo superior
- 23 Cabeça do fêmur
- 24 Fóvea da cabeça do fêmur
- 25 Músculo piriforme
- 26 Nervo glúteo superior
- 27 Artéria glútea superior
- 28 Veia glútea inferior
- 29 Nervo isquiático
- 30 Aponeurose toracolombar
- 31 Asa do íliaco
- 32 Superfície lunar
- 33 Espinha ilíaca ântero-posterior
- 34 Espinha ilíaca postero-inferior
- 35 Fossa acetabular
- 36 Artéria isquiádica (artéria glútea inferior)
- 37 Espinha ciática (espinha isquiática)
- 38 Ligamento sacrotuberal
- 39 Músculo obturador interno
- 40 Ísquio
- 41 Tuberosidade do ísquio
- 42 Membrana obturadora
- 43 Forame obturador
- 44 Osso púbis
- 45 Linfonódos
- 46 Borda anterior do músculo reto do abdome
- 47 Espinha ilíaca ântero-inferior
- 48 Espinha ilíaca ântero-superior
- 49 Tubérculo ilíaco
- 50 Crista ilíaca

## 殿部と大腿部

- |           |          |
|-----------|----------|
| 1 中殿筋     | 48 上前腸骨棘 |
| 2 小殿筋     | 49 腸骨綾結節 |
| 3 大腿直筋    | 50 腸骨稜   |
| 4 大腿筋膜張筋  |          |
| 5 縫工筋     |          |
| 6 腸腰筋     |          |
| 7 大腿神経    |          |
| 8 大腿動脈    |          |
| 9 大腿静脈    |          |
| 10 恥骨筋    |          |
| 11 長内転筋   |          |
| 12 短内転筋   |          |
| 13 薄筋     |          |
| 14 大内転筋   |          |
| 15 半腱様筋   |          |
| 16 大腿二頭筋  |          |
| 17 大腿方形筋  |          |
| 18 外閉鎖筋   |          |
| 19 半膜様筋   |          |
| 20 下双子筋   |          |
| 21 関節包    |          |
| 22 上双子筋   |          |
| 23 大腿骨頭   |          |
| 24 大腿骨頭窩  |          |
| 25 梨状筋    |          |
| 26 上殿神経   |          |
| 27 上殿動脈   |          |
| 28 上殿静脈   |          |
| 29 坐骨神経   |          |
| 30 胸腰筋膜   |          |
| 31 腸骨翼    |          |
| 32 月状面    |          |
| 33 上後腸骨棘  |          |
| 34 下後腸骨棘  |          |
| 35 寛骨臼窩   |          |
| 36 下殿動脈   |          |
| 37 坐骨棘    |          |
| 38 仙棘靭帯   |          |
| 39 内閉鎖筋   |          |
| 40 坐骨     |          |
| 41 坐骨結節   |          |
| 42 閉鎖膜    |          |
| 43 閉鎖孔    |          |
| 44 恥骨     |          |
| 45 リンパ節   |          |
| 46 腹直筋鞘前葉 |          |
| 47 下前腸骨棘  |          |



Latin





- 1 Conexus intertendinei
- 2 Mm. interossei dorsales manus
- 3 N. radialis
- 4 A. radialis
- 5 Retinaculum extensorum
- 6 M. abductor pollicis brevis
- 7 M. extensor carpi radialis brevis
- 8 M. extensor carpi radialis longus
- 9 M. brachioradialis
- 10 M. brachialis
- 11 M. deltoideus
- 12 M. supraspinatus
- 13 Scapula, spina
- 14 M. trapezius
- 15 M. infraspinatus
- 16 M. latissimus dorsi
- 17 M. teres major
- 18 M. teres minor
- 19 Spatium axillare mediale
- 20 M. triceps brachii, caput longum
- 21 M. triceps brachii, caput laterale
- 22 M. triceps brachii, tendo
- 23 N. ulnaris
- 24 M. anconeus
- 25 Humerus, epicondylus medialis
- 26 Olecranon
- 27 M. flexor carpi ulnaris
- 28 M. extensor digitorum manus
- 29 M. extensor carpi ulnaris
- 30 M. extensor digitorum manus, tendo
- 31 Ulna, caput
- 32 M. extensor digiti minimi, tendo
- 33 N. ulnaris, ramus dorsalis
- 34 M. coracobrachialis
- 35 N. axillaris
- 36 A. circumflexa humeri posterior
- 37 Spatium axillare laterale
- 38 A. brachialis
- 39 Humerus
- 40 Humerus, epicondylus lateralis
- 41 M. flexor carpi radialis, tendo
- 42 N. medianus
- 43 Retinaculum flexorum
- 44 M. palmaris longus, tendo
- 45 N. medianus, nn. digitales palmares communes
- 46 M. flexor pollicis brevis
- 47 M. adductor pollicis
- 48 Mm. lumbricales manus
- 49 M. flexor digitorum superficialis, tendo
- 50 Lig. metacarpale transversum superficiale
- 51 Aa. digitales palmares communes
- 52 Manus, vagina tendinum digitorum
- 53 M. flexor digitorum profundus, tendo
- 54 Vaginae fibrosae, pars anularis
- 55 N. ulnaris, nn. digitales palmares proprii
- 56 Vaginae fibrosae, pars cruciforme
- 57 Arcus palmaris superficialis
- 58 M. abductor digiti minimi manus
- 59 M. opponens digiti minimi manus
- 60 N. ulnaris, ramus superficialis
- 61 Aa. metatarsales dorsales
- 62 Os metacarpale, caput
- 63 Aa. digitales dorsales manus
- 64 Nn. digitales dorsales (manus)
- 65 M. extensor indicis, tendo
- 66 Os metacarpale, corpus
- 67 M. extensor pollicis, tendo

## Muscular arm

- |    |  |    |   |
|----|--|----|---|
| 1  | Tendinous junction                           | 48 | Lumbrical muscles of hand                       |
| 2  | Dorsal interosseous muscles of hand          | 49 | Tendon of flexor digitorum superficialis muscle |
| 3  | Radial nerve                                 | 50 | Superficial transverse metacarpal ligament      |
| 4  | Radial artery                                | 51 | Common palmar digital arteries                  |
| 5  | Extensor retinaculum                         | 52 | Digital synovial sheath                         |
| 6  | Abductor pollicis brevis muscle              | 53 | Tendon of flexor digitorum profundus muscle     |
| 7  | Extensor carpi radialis brevis muscle        | 54 | Annular part of fibrous tendon sheaths          |
| 8  | Extensor carpi radialis longus muscle        | 55 | Proper palmar digital nerves of ulnar nerve     |
| 9  | Brachioradialis muscle                       | 56 | Cruciform part of fibrous tendon sheaths        |
| 10 | Brachialis muscle                            | 57 | Superficial palmar arch                         |
| 11 | Deltoid muscle                               | 58 | Abductor digiti minimi muscle of hand           |
| 12 | Supraspinatus muscle                         | 59 | Opponens digiti minimi muscle of hand           |
| 13 | Scapular spine                               | 60 | Superficial branch of ulnar nerve               |
| 14 | Trapezius muscle                             | 61 | Dorsal metatarsal arteries                      |
| 15 | Infraspinatus muscle                         | 62 | Head of metacarpal bone                         |
| 16 | Latissimus dorsi muscle                      | 63 | Dorsal digital arteries of hand                 |
| 17 | Teres major muscle                           | 64 | Dorsal digital nerves of fingers                |
| 18 | Teres minor muscle                           | 65 | Tendon of extensor indicis muscle               |
| 19 | Triangular space                             | 66 | Body of metacarpal bone                         |
| 20 | Long head of triceps brachii muscle          | 67 | Tendon of extensor pollicis muscle              |
| 21 | Lateral head of triceps brachii muscle       |    |   |
| 22 | Tendon of triceps brachii muscle             |    |   |
| 23 | Ulnar nerve                                  |    |   |
| 24 | Anconeus muscle                              |    |   |
| 25 | Medial epicondyle of humerus                 |    |   |
| 26 | Olecranon process of ulna                    |    |   |
| 27 | Flexor carpi ulnaris muscle                  |    |   |
| 28 | Extensor digitorum muscle of hand            |    |   |
| 29 | Extensor carpi ulnaris muscle                |    |   |
| 30 | Tendon of extensor digitorum muscle of hand  |    |   |
| 31 | Head of ulna                                 |    |   |
| 32 | Tendon of extensor digiti minimi muscle      |    |   |
| 33 | Dorsal branch of ulnar nerve                 |    |   |
| 34 | Coracobrachialis muscle                      |    |   |
| 35 | Axillary nerve                               |    |   |
| 36 | Posterior circumflex humeral artery          |    |   |
| 37 | Quadrangular space                           |    |   |
| 38 | Brachial artery                              |    |   |
| 39 | Humerus                                      |    |   |
| 40 | Lateral epicondyle of humerus                |    |   |
| 41 | Tendon of flexor carpi radialis muscle       |    |   |
| 42 | Median nerve                                 |    |   |
| 43 | Flexor retinaculum                           |    |   |
| 44 | Tendon of palmaris longus muscle             |    |   |
| 45 | Common palmar digital nerves of median nerve |    |   |
| 46 | Flexor pollicis brevis muscle                |    |   |
| 47 | Adductor pollicis muscle                     |    |   |

## Muskelarm

- 1 Sehnenbrücke
- 2 Zwischenknochenmuskeln (Handrücken)
- 3 Speichennerv
- 4 Speichenschlagader
- 5 Queres Handrückenband
- 6 Kurzer Daumenabzieher
- 7 Kurzer, speichenseitiger Handgelenksstrecker
- 8 Langer, speichenseitiger Handgelenksstrecker
- 9 Oberarm-Speichenmuskel
- 10 Oberarmmuskel
- 11 Deltamuskel
- 12 Obergrätenmuskel
- 13 Schulterblattgräte
- 14 Kapuzenmuskel
- 15 Untergrätenmuskel
- 16 Breitester Rückenmuskel
- 17 Großer Rundmuskel
- 18 Kleiner Rundmuskel
- 19 Spatium axillare mediale
- 20 Langer Kopf (Dreiköpfiger Oberarmmuskel)
- 21 Seitlicher Kopf (Dreiköpfiger Oberarmmuskel)
- 22 Sehne des dreiköpfigen Oberarmmuskels
- 23 Ellenerv
- 24 Ellenbogenmuskel
- 25 Mittlerer Epikondylus (Oberarm)
- 26 Ellenbogenkopf
- 27 Ellenseitiger Handgelenksbeuger
- 28 Fingerstrecker
- 29 Ellenseitiger Strecker des Handgelenks
- 30 Sehne des Fingerstreckers
- 31 Ellenkopf
- 32 Sehne des Kleinfingerstreckers
- 33 Ellenseitiger Handrückenast
- 34 M. coracobrachialis
- 35 N. axillaris
- 36 A. circumflexa humeri posterior
- 37 Spatium axillare laterale
- 38 Armschlagader
- 39 Oberarmknochen
- 40 Seitlicher Epikondylus (Oberarm)
- 41 Sehne des speichenseitigen Handgelenksbeugers
- 42 Mittelarmnerv
- 43 Retinaculum flexorum
- 44 M. palmaris longus, tendo
- 45 N. medianus, nn. digitales palmares communes
- 46 Kurzer Daumenbeuger
- 47 Daumenanzieher
- 48 Spulmuskeln (Hand)
- 49 M. flexor digitorum superficialis, tendo
- 50 Lig. metacarpale transversum superficiale
- 51 Gemeinsame Fingerarterien der Hohlhandseite
- 52 Manus, vagina tendinum digitorum
- 53 M. flexor digitorum profundus, tendo
- 54 Ringförmiger Anteil der Sehnenscheiden
- 55 Hohlhandseitige Fingeräste des Ellenervs
- 56 Kreuzförmiger Anteil der Sehnenscheiden
- 57 Oberflächlicher Hohlhandbogen
- 58 Kleinfingerabzieher
- 59 M. opponens digiti minimi manus
- 60 Ellenerv, oberflächlicher Ast
- 61 Rückseitige Mittelfußarterien
- 62 Mittelhandknochen, Kopf
- 63 Rückseitige Fingerarterien
- 64 Hautnerven der Fingerrücken
- 65 Sehne des Zeigefingerstreckers
- 66 Mittelhandknochen, Körper
- 67 Sehne des Daumenstreckers



## Brazo con músculos

- 1 Conexión intertendinosa
- 2 Mm. interóseos dorsales de la mano
- 3 N. radial
- 4 A. radial
- 5 Retináculo extensor
- 6 M. separador corto del pulgar
- 7 M. extensor radial corto del carpo
- 8 M. extensor radial largo del carpo
- 9 M. braquiorradial
- 10 M. braquial
- 11 M. deltoides
- 12 M. supraespinoso
- 13 Escápula, espina
- 14 M. trapecio
- 15 M. infraespinoso
- 16 M. latísimo del dorso
- 17 M. redondo mayor
- 18 M. redondo menor
- 19 Espacio axilar medial
- 20 M. tríceps braquial, cabeza larga
- 21 M. tríceps braquial, cabeza lateral
- 22 M. tríceps braquial, tendón
- 23 N. cubital
- 24 M. ancóneo
- 25 Húmero, epicóndilo medial
- 26 Olécranon
- 27 M. flexor cubital del carpo
- 28 M. extensor de los dedos
- 29 M. extensor cubital del carpo
- 30 M. extensor de los dedos de la mano
- 32 M. extensor del quinto dedo, tendón
- 33 N. cubital, rama dorsal
- 34 M. coracobraquial
- 35 N. axilar
- 36 A. circunfleja humeral posterior
- 37 Espacio axilar lateral
- 38 A. braquial
- 39 Húmero
- 40 Húmero, epicóndilo lateral
- 31 Cúbito, cabeza
- 41 M. flexor radial del carpo, tendón
- 42 N. mediano
- 43 Retináculo flexor
- 44 M. palmar largo, tendón
- 45 N. mediano, nn. digitales palmares comunes
- 46 M. flexor corto del pulgar
- 47 M. aproximador del pulgar
- 48 Mm. lumbricales de la mano
- 49 M. flexor superficial de los dedos, tendón
- 50 Lig. transversal superficial del metacarpo
- 51 Aa. digitales palmares comunes
- 52 Mano, vaina sinovial de los dedos
- 53 M. flexor profundo de los dedos, tendón
- 54 Vainas fibrosas, porción anular
- 55 N. cubital, nn. digitales palmares propios
- 56 Vainas fibrosas, porción cruciforme
- 57 Arco palmar superficial
- 58 M. separador del quinto dedo
- 59 M. oponente del quinto dedo de la mano
- 60 N. cubital, rama superficial
- 61 Aa. metatarsianas dorsales
- 62 Hueso metacarpiano, cabeza
- 63 As. colaterales dorsales de los dedos
- 64 Nn. digitales dorsales de la mano
- 65 M. extensor propio del índice, tendón
- 66 Hueso metacarpiano, cuerpo
- 67 M. extensor del pulgar, tendón

## Musculature du bras

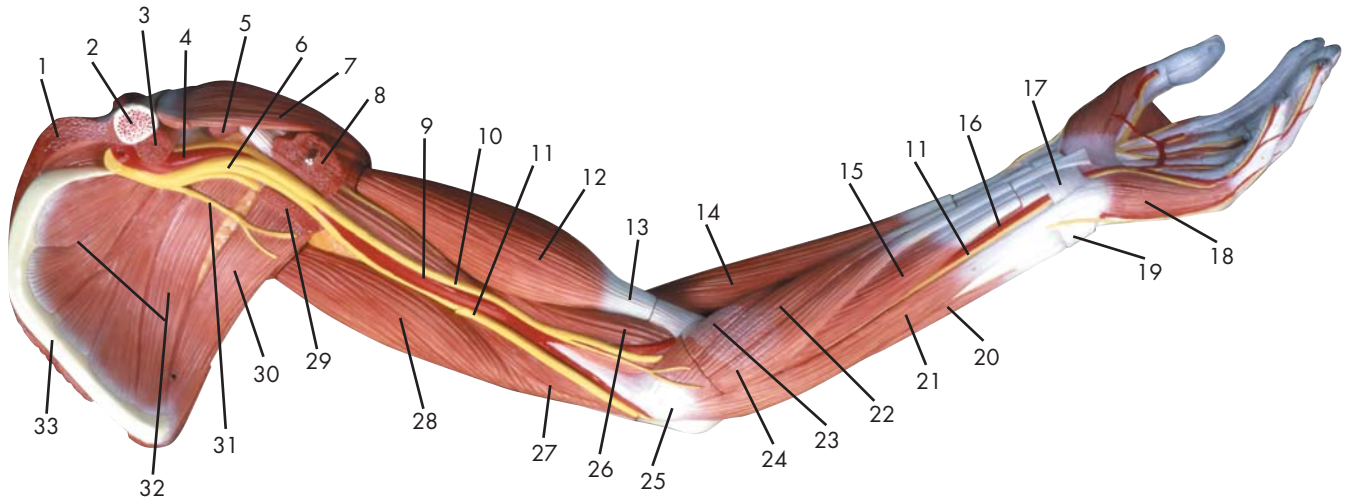
- 1 Jonction intertendineuse
- 2 Muscles interosseux dorsaux de la main
- 3 Nerf radial
- 4 Artère radiale
- 5 Rétinacle des extenseurs
- 6 Muscle abducteur court du pouce
- 7 Muscle extenseur du poignet radial court
- 8 Muscle extenseur du poignet radial long
- 9 Muscle brachioradial
- 10 Muscle brachial
- 11 Muscle deltoïde
- 12 Muscle sus-épineux
- 13 Epaule, épine
- 14 Muscle trapèze
- 15 Muscle infraspinial
- 16 Très grand muscle du dos
- 17 Grand muscle rond
- 18 Petit muscle rond
- 19 Espace axillaire médial
- 20 Muscle triceps brachial, tête longue
- 21 Muscle triceps brachial, tête latérale
- 22 Muscle triceps brachial, tendon
- 23 Nerf cubital
- 24 Muscle anconé
- 25 Humérus, épicondyle médial
- 26 Olécrâne
- 27 Muscle flexeur du poignet cubital
- 28 Muscle extenseur des doigts
- 29 Muscle extenseur du poignet cubital
- 30 Muscle extenseur des doigts, tendon
- 32 M. extenseur commun du petit doigt, tendon
- 33 Nerf cubital, rameau dorsal
- 34 Muscle coraco-brachial
- 35 Nerf axillaire
- 36 Artère circonflexe humérale postérieure
- 37 Espace axillaire latéral
- 38 Artère brachiale
- 39 Humérus
- 40 Humérus, épicondyle latéral
- 31 Cubitus, tête
- 41 Muscle flexeur du poignet radial, tendon
- 42 Nerf médian
- 43 Rétinacle des flexeurs
- 44 Muscle palmaire long, tendon
- 45 Nerf médian, nerfs digitaux palmaires communs
- 46 Muscle flexeur court du pouce
- 47 Muscle adducteur du pouce
- 48 Muscles lombricaux de la main
- 49 Muscle flexeur superficiel des doigts, tendon
- 50 Lig. Métacarpien transverse superficiel
- 51 Artères digitales palmaires communes
- 52 Main, gaine des tendons des doigts
- 53 Muscle flexeur profond des doigts, tendon
- 54 Gaines fibreuses, partie anulaire
- 55 Nerf cubital, nerfs digitaux palmaires propres
- 56 Gaines fibreuses, partie cruciforme
- 57 Arc palmaire superficiel
- 58 Muscle abducteur du petit doigt de la main
- 59 Muscle opposant du petit doigt de la main
- 60 Nerf cubital, rameau superficiel
- 61 Artères interosseuses dorsales
- 62 Os métacarpien, tête
- 63 Artères digitales dorsales de la main
- 64 Nerfs digitaux dorsaux de la main
- 65 M. extenseur de l'index, tendon
- 66 Os métacarpien, corps
- 67 Muscle extenseur du pouce, tendon

## Braço com a musculatura

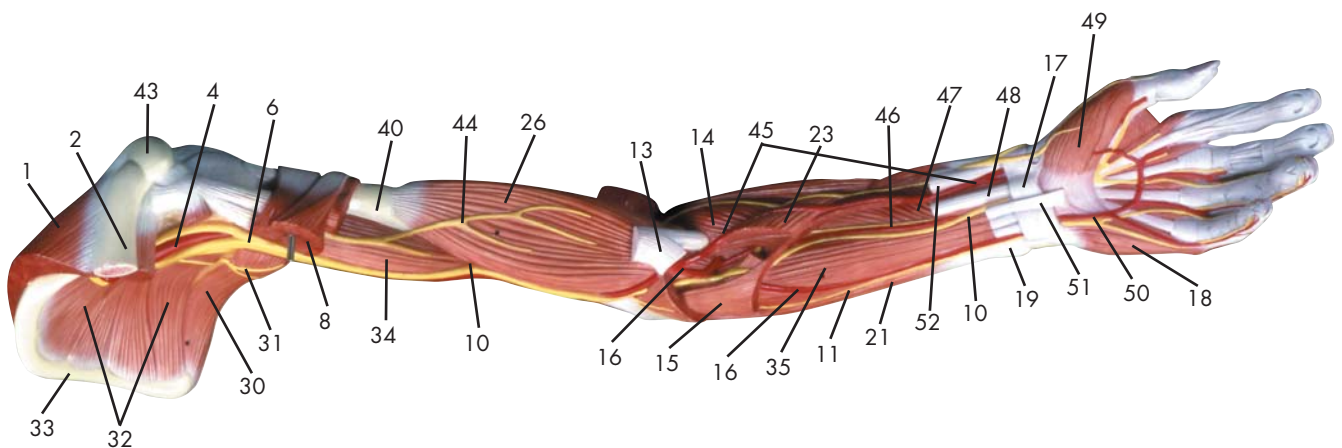
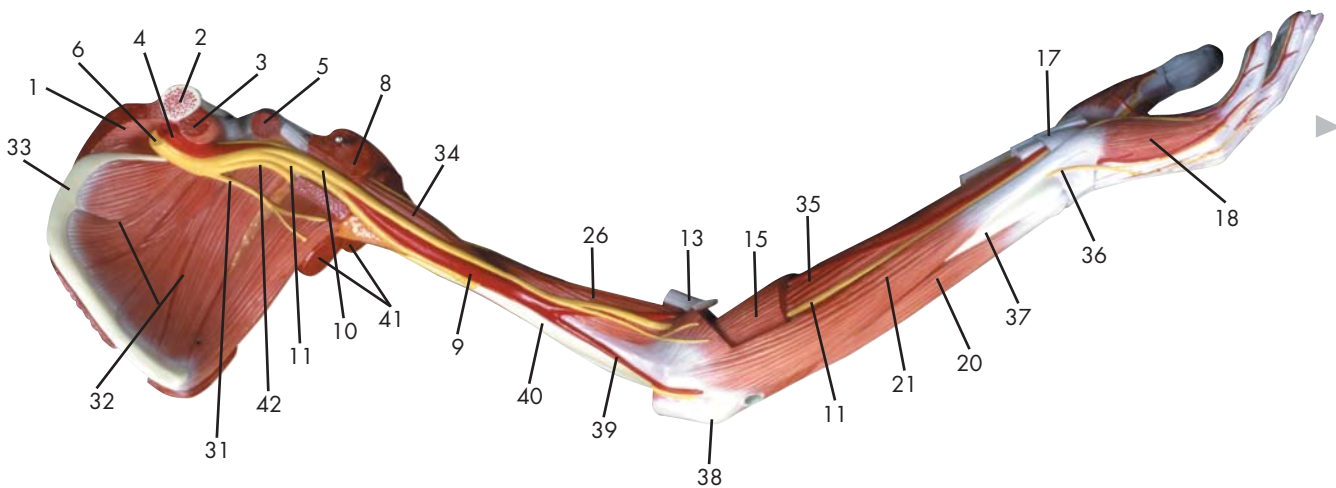
- 1 Conexão intertendinosa
- 2 Músculos interósseos dorsais da mão
- 3 Nervo radial
- 4 Artéria radial
- 5 Retináculo dos extensores
- 6 Músculo abductor curto do polegar
- 7 Músculo extensor curto radial do punho
- 8 Músculo extensor longo radial do punho
- 9 Músculo braquiorradial (supinador longo)
- 10 Músculo braquial
- 11 Músculo deltóide
- 12 Músculo supra-espinhoso
- 13 Espinha da escápula
- 14 Músculo trapézio
- 15 Músculo infra-espinhoso
- 16 Músculo grande dorsal
- 17 Músculo redondo maior
- 18 Músculo redondo menor
- 19 Espaço triangular
- 20 Cabeça longa do músculo tríceps do braço
- 21 Cabeça lateral do músculo tríceps do braço
- 22 Tendão do músculo tríceps do braço
- 23 Nervo ulnar (nervo cubital)
- 24 Músculo ancôneo
- 25 Epicôndilo medial do úmero
- 26 Olecrânio
- 27 Músculo flexor ulnar do punho
- 28 Músculo extensor dos dedos da mão
- 29 Músculo extensor ulnar do punho
- 30 Tendão do músculo extensor dos dedos da mão
- 32 Músculo extensor do dedo mínimo, tendão
- 33 Ramo dorsal do nervo ulnar
- 34 Músculo coracobraquial
- 35 Nervo axilar
- 36 Artéria umeral circunflexa posterior
- 37 Espaço quadrangular
- 38 Artéria braquial (artéria umeral)
- 39 Úmero
- 40 Epicôndilo lateral do úmero
- 31 Cabeça da ulna
- 41 Tendão do músculo flexor radial do punho
- 42 Nervo mediano
- 43 Retináculo dos flexores
- 44 Tendão do músculo palmar longo
- 45 Nervo mediano, nervos digitais palmares comuns
- 46 Músculo flexor curto do polegar
- 47 Músculo adutor do polegar
- 48 Músculos lumbricais da mão
- 49 Tendão do músculo flexor superficial dos dedos
- 50 Ligamento metacarpiano transverso superficial
- 51 Artérias digitais palmares comuns
- 52 Bainha tendínea dos dedos da mão
- 53 Tendão do músculo flexor profundo dos dedos
- 54 Bainhas fibrosas, parte anular
- 55 Nervo ulnar, nervos digitais palmares próprios
- 56 Bainhas fibrosas, parte cruciforme
- 57 Arco palmar superficial
- 58 Músculo abductor do dedo mínimo
- 59 Músculo oponente do dedo mínimo
- 60 Ramo superficial do nervo ulnar
- 61 Artérias metacárpicas dorsais
- 62 Cabeça do osso metacárpico
- 63 Artérias digitais dorsais da mão
- 64 Nervos digitais dorsais da mão
- 65 Tendão do músculo extensor do indicador
- 66 Corpo do Metacarpo
- 67 Tendão do músculo extensor do polegar

## 上肢

- |                 |                  |
|-----------------|------------------|
| 1 腕間結合          | 48 手の虫様筋         |
| 2 背側骨間筋         | 49 浅指屈筋の腱        |
| 3 橈骨神経          | 50 浅横中手靭帯        |
| 4 橈骨動脈          | 51 総掌側指動脈        |
| 5 伸筋支帯          | 52 手の腱鞘          |
| 6 短母指内転筋        | 53 深指屈筋の腱        |
| 7 短橈側手根伸筋       | 54 手指の線維鞘の輪状部    |
| 8 長橈側手根伸筋       | 55 尺骨神経, 固有掌側指神経 |
| 9 腕橈骨筋          | 56 手指の線維鞘の十字部    |
| 10 上腕筋          | 57 浅掌動脈弓         |
| 11 三角筋          | 58 小指外転筋         |
| 12 棘上筋          | 59 手の小指対立筋       |
| 13 肩甲棘          | 60 尺骨神経の浅枝       |
| 14 僧帽筋          | 61 背側中手動脈        |
| 15 棘下筋          | 62 中手骨の骨頭        |
| 16 広背筋          | 63 背側指動脈         |
| 17 大円筋          | 64 背側指神経         |
| 18 小円筋          | 65 示指伸筋の腱        |
| 19 内側腋窩隙        | 66 中手骨の体         |
| 20 上腕三頭筋長頭      | 67 母指伸筋の腱        |
| 21 上腕三頭筋外側頭     |                  |
| 22 上腕三頭筋の腱      |                  |
| 23 尺骨神経         |                  |
| 24 肘筋           |                  |
| 25 上腕骨内側上顆      |                  |
| 26 肘頭           |                  |
| 27 尺側手根屈筋       |                  |
| 28 総指伸筋         |                  |
| 29 尺側手根伸筋       |                  |
| 30 総指伸筋の腱       |                  |
| 31 尺骨頭          |                  |
| 32 小指伸筋の腱       |                  |
| 33 尺骨神経の手背枝     |                  |
| 34 烏口腕筋         |                  |
| 35 腋窩神経         |                  |
| 36 後上腕回旋動脈      |                  |
| 37 外側腋窩隙        |                  |
| 38 上腕動脈         |                  |
| 39 上腕骨          |                  |
| 40 上腕骨外側上顆      |                  |
| 41 橈側手根伸筋の腱     |                  |
| 42 正中神経         |                  |
| 43 屈筋支帯         |                  |
| 44 長掌筋の腱        |                  |
| 45 正中神経, 総掌側指神経 |                  |
| 46 短母指屈筋        |                  |
| 47 母指内転筋        |                  |



Latin





- 1 M. trapezius
- 2 Clavicula
- 3 M. subclavius
- 4 A. axillaris
- 5 M. pectoralis minor
- 6 Plexus brachialis
- 7 M. deltoideus
- 8 M. pectoralis major
- 9 A. brachialis
- 10 N. medianus
- 11 N. ulnaris
- 12 M. biceps brachii, caput breve
- 13 M. biceps brachii, tendo
- 14 M. brachioradialis
- 15 M. flexor digitorum superficialis manus
- 16 A. ulnaris
- 17 Retinaculum flexorum
- 18 M. abductor digiti minimi manus
- 19 Ulna, caput
- 20 M. extensor carpi ulnaris
- 21 M. flexor carpi ulnaris
- 22 M. flexor carpi radialis
- 23 M. pronator teres
- 24 M. palmaris longus
- 25 Humerus, epicondylus medialis
- 26 M. brachialis
- 27 M. triceps brachii, caput mediale
- 28 M. triceps brachii, caput longum
- 29 M. latissimus dorsi
- 30 M. teres major
- 31 N. thoracodorsalis
- 32 M. subscapularis
- 33 Scapula, margo medialis
- 34 M. coracobrachialis
- 35 M. flexor digitorum profundus manus
- 36 N. ulnaris, ramus dorsalis
- 37 Ulna
- 38 Olecranon
- 39 A. collateralis ulnaris inferior
- 40 Humerus
- 41 M. triceps brachii
- 42 N. radialis
- 43 Acromion
- 44 N. musculocutaneus
- 45 A. radialis
- 46 A. interossea anterior
- 47 M. pronator quadratus
- 48 M. flexor carpi radialis, tendo
- 49 M. abductor pollicis brevis
- 50 Arcus palmaris superficialis
- 51 M. palmaris longus, tendo
- 52 M. flexor pollicis longus, tendo

## Muscular arm

- 1 Trapezius muscle
- 2 Clavicle
- 3 Subclavius muscle
- 4 Axillary artery
- 5 Pectoralis minor muscle
- 6 Brachial plexus
- 7 Deltoideus muscle
- 8 Pectoralis major muscle
- 9 Brachial artery
- 10 Median nerve
- 11 Ulnar nerve
- 12 Short [medial] head of biceps brachii muscle
- 13 Tendon of biceps brachii muscle
- 14 Brachioradialis muscle
- 15 Flexor digitorum superficialis muscle
- 16 Ulnar artery
- 17 Flexor retinaculum
- 18 Abductor digiti minimi muscle of hand
- 19 Head of ulna
- 20 Extensor carpi ulnaris muscle
- 21 Flexor carpi ulnaris muscle
- 22 Flexor carpi radialis muscle
- 23 Pronator teres muscle
- 24 Palmaris longus muscle
- 25 Medial epicondyle of humerus
- 26 Brachialis muscle
- 27 Medial head of triceps brachii muscle
- 28 Long head of triceps brachii muscle
- 29 Latissimus dorsi muscle
- 30 Teres major muscle
- 31 Thoracodorsal nerve
- 32 Subscapularis muscle
- 33 Medial margin of scapula
- 34 Coracobrachialis muscle
- 35 Flexor digitorum profundus muscle
- 36 Dorsal branch of ulnar nerve
- 37 Ulna
- 38 Olecranon process of ulna
- 39 Inferior collateral ulnar artery
- 40 Humerus
- 41 Triceps brachii muscle
- 42 Radial nerve
- 43 Acromion [acromial bone]
- 44 Musculocutaneous nerve
- 45 Radial artery
- 46 Anterior interosseous artery
- 47 Pronator quadratus muscle
- 48 Tendon of flexor carpi radialis muscle
- 49 Abductor pollicis brevis muscle
- 50 Superficial palmar arch
- 51 Tendon of palmaris longus muscle
- 52 Tendon of flexor pollicis longus muscle



## Muskelarm

- 1 Kapuzenmuskel
- 2 Schlüsselbein
- 3 M. subclavius
- 4 Achselschlagader
- 5 Kleiner Brustmuskel
- 6 Armgeflecht
- 7 Deltamuskel
- 8 Großer Brustmuskel
- 9 Armschlagader
- 10 Mittelarmnerv
- 11 Ellenerv
- 12 Kurzer Kopf (Zweiköpfiger Oberarmmuskel)
- 13 Sehne des zweiköpfigen Oberarmmuskels
- 14 Oberarm-Speichenmuskel
- 15 Oberflächlicher Fingerbeuger
- 16 Ellenschlagader
- 17 Retinaculum flexorum
- 18 Kleinfingerabzieher
- 19 Ellenkopf
- 20 Ellenseitiger Strecker des Handgelenks
- 21 Ellenseitiger Handgelenksbeuger
- 22 Speichenseitiger Handgelenksbeuger
- 23 Runder Einwärtsdrehmuskel
- 24 Langer Hohlhandmuskel
- 25 Mittlerer Epikondylus (Oberarm)
- 26 Oberarmmuskel
- 27 Mittlerer Kopf (Dreiköpfiger Oberarmmuskel)
- 28 Langer Kopf (Dreiköpfiger Oberarmmuskel)
- 29 Breitester Rückenmuskel
- 30 Großer Rundmuskel
- 31 N. thoracodorsalis
- 32 M. subscapularis
- 33 Innerer Rand des Schulterblattes
- 34 M. coracobrachialis
- 35 Tiefer Fingerbeuger
- 36 Ellenseitiger Handrückenast
- 37 Elle
- 38 Ellenbogenkopf
- 39 A. collateralis ulnaris inferior
- 40 Oberarmknochen
- 41 Dreiköpfiger Oberarmmuskel
- 42 Speichennerv
- 43 Schulterhöhe
- 44 Muskelhautnerv
- 45 Speichenschlagader
- 46 Vordere Zwischenknochenarterie
- 47 Quadratischer Einwärtsdrehmuskel
- 48 Sehne des speichenseitigen Handgelenksbeugers
- 49 Kurzer Daumenabzieher
- 50 Oberflächlicher Hohlhandbogen
- 51 M. palmaris longus, tendo
- 52 Sehne des langen Daumenbeugers



## Brazo con músculos

- 1 M. trapecio
- 2 Clavícula
- 3 M. subclavio
- 4 A. axilar
- 5 M. pectoral menor
- 6 Plexo braquial
- 7 M. deltoides
- 8 M. pectoral mayor
- 9 A. braquial
- 10 N. mediano
- 11 N. cubital
- 12 M. bíceps braquial, cabeza corta
- 13 M. bíceps braquial, tendón
- 14 M. braquiorradial
- 15 M. flexor superficial de los dedos
- 16 A. cubital
- 17 Retináculo flexor
- 18 M. separador del quinto dedo
- 19 Cúbito, cabeza
- 20 M. extensor cubital del carpo
- 21 M. flexor cubital del carpo
- 22 M. flexor radial del carpo
- 23 M. pronador redondo
- 24 M. palmar largo
- 25 Húmero, epicóndilo medial
- 26 M. braquial
- 27 M. tríceps braquial, cabeza medial
- 28 M. tríceps braquial, cabeza larga
- 29 M. latísimo del dorso
- 30 M. redondo mayor
- 31 N. toracodorsal
- 32 M. subescapular
- 33 Escápula, borde medial
- 34 M. coracobraquial
- 35 M. flexor profundo de los dedos
- 36 N. cubital, rama dorsal
- 37 Cúbito
- 38 Olécranon
- 39 A. colateral cubital inferior
- 40 Húmero
- 41 M. tríceps braquial
- 42 N. radial
- 43 Acromion
- 44 N. musculocutáneo
- 45 A. radial
- 46 A. interósea anterior
- 47 M. pronador cuadrado
- 48 M. flexor radial del carpo, tendón
- 49 M. separador corto del pulgar
- 50 Arco palmar superficial
- 51 M. palmar largo, tendón
- 52 M. flexor largo del pulgar, cabeza radial

## Musculature du bras

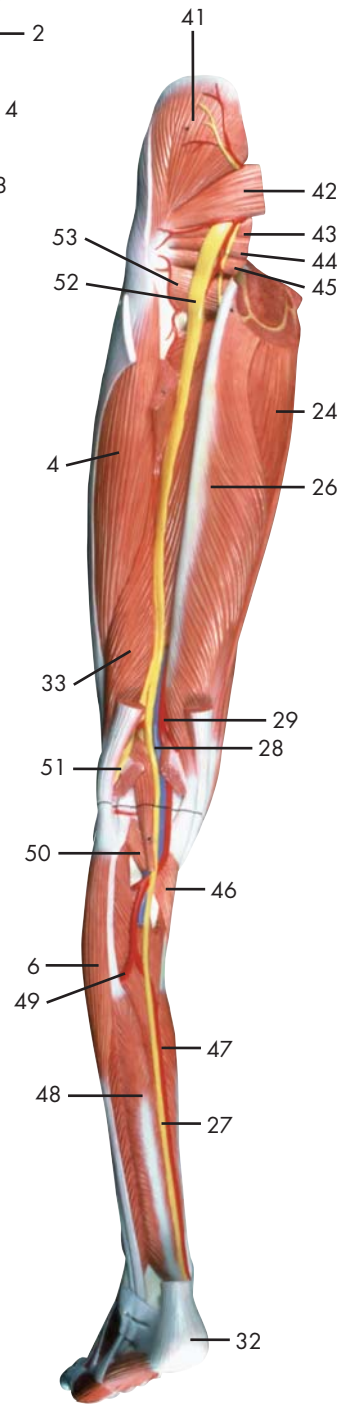
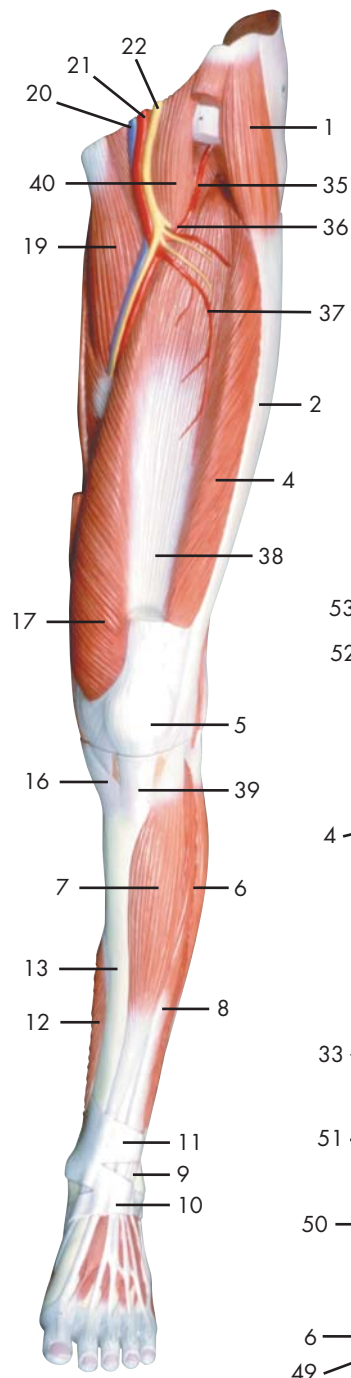
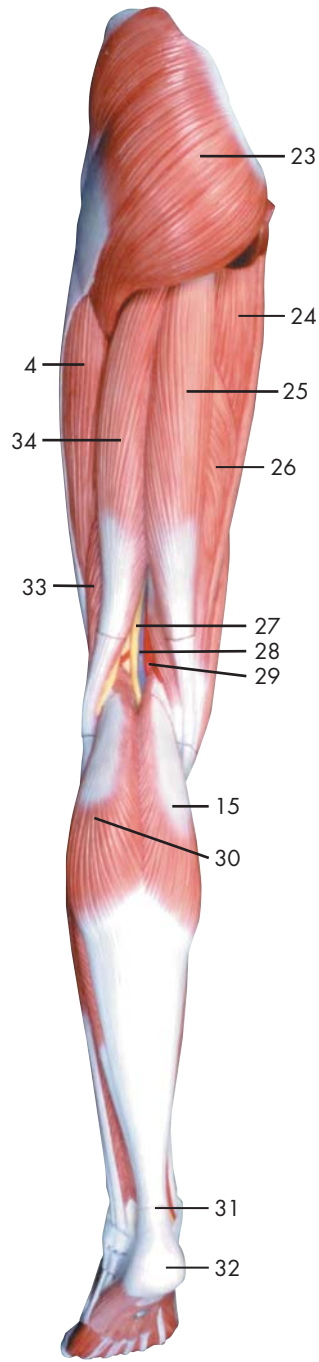
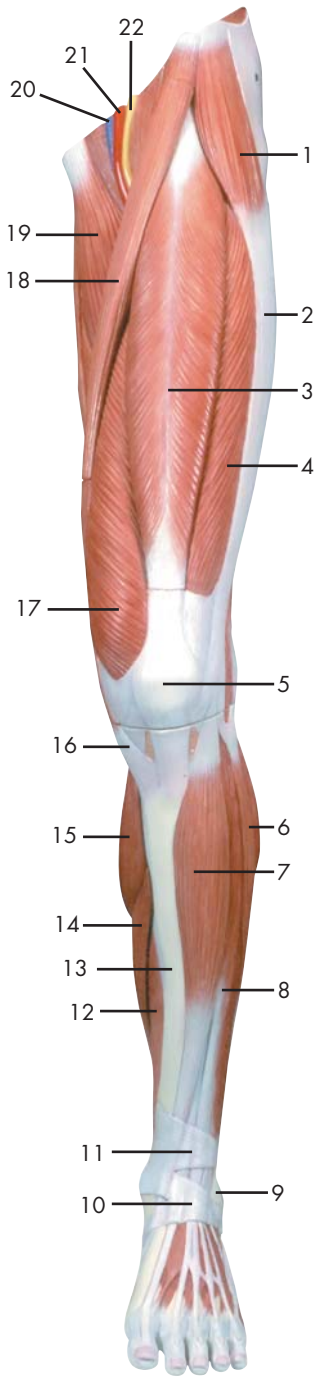
- 1 Muscle trapèze
- 2 Clavicule
- 3 Muscle sous-clavier
- 4 Artère axillaire
- 5 Petit muscle pectoral
- 6 Plexus brachial
- 7 Muscle deltoïde
- 8 Grand muscle pectoral
- 9 Artère brachiale
- 10 Nerf médian
- 11 Nerf cubital
- 12 Muscle biceps du bras, tête courte
- 13 Muscle biceps du bras, tendon
- 14 Muscle brachioradial
- 15 Muscle flexeur superficiel des doigts de la main
- 16 Artère cubitale
- 17 Rétinacle des flexeurs
- 18 Muscle abducteur du petit doigt de la main
- 19 Cubitus, tête
- 20 Muscle extenseur du poignet cubital
- 21 Muscle flexeur du poignet cubital
- 22 Muscle flexeur du poignet radial
- 23 Muscle pronateur rond
- 24 Muscle palmaire long
- 25 Humérus, épicondyle médial
- 26 Muscle brachial
- 27 Muscle triceps brachial, tête médiale
- 28 Muscle triceps brachial, tête longue
- 29 Très grand muscle du dos
- 30 Grand muscle rond
- 31 Nerf thoracodorsal
- 32 Muscle sous-scapulaire
- 33 Epau, marge médiale
- 34 Muscle coraco-brachial
- 35 Muscle flexeur profond des doigts de la main
- 36 Nerf cubital, rameau dorsal
- 37 Cubitus
- 38 Olécrâne
- 39 Artère collatérale interne inférieure
- 40 Humérus
- 41 Muscle triceps brachial
- 42 Nerf radial
- 43 Acromion
- 44 Nerf musculocutané
- 45 Artère radiale
- 46 Artère interosseuse antérieure
- 47 Muscle pronateur carré
- 48 Muscle flexeur du poignet radial, tendon
- 49 Muscle abducteur court du pouce
- 50 Arc palmaire superficiel
- 51 Muscle palmaire long, tendon
- 52 Muscle flexeur long du pouce, tendon

## Braço com a musculatura

- 1 Músculo trapézio
- 2 Clavícula
- 3 Músculo subclávio
- 4 Artéria axilar
- 5 Músculo peitoral menor
- 6 Plexo braquial
- 7 Músculo deltóide
- 8 Músculo grande peitoral
- 9 Artéria braquial (artéria umeral)
- 10 Nervo mediano
- 11 Nervo ulnar (nervo cubital)
- 12 Cabeça curta do músculo bíceps do braço
- 13 Tendão do músculo bíceps do braço
- 14 Músculo braquiorradial (supinador longo)
- 15 Músculo flexor superficial dos da mão
- 16 Artéria ulnar
- 17 Retináculo dos flexores
- 18 Músculo abductor do dedo mínimo
- 19 Cabeça da ulna
- 20 Músculo extensor ulnar do punho
- 21 Músculo flexor ulnar do punho
- 22 Músculo flexor radial do punho
- 23 Músculo pronador redondo
- 24 Músculo palmar longo
- 25 Epicôndilo medial do úmero
- 26 Músculo braquial
- 27 Cabeça medial do músculo tríceps do braço
- 28 Cabeça longa do músculo tríceps do braço
- 29 Músculo grande dorsal
- 30 Músculo redondo maior
- 31 Nervo toracodorsal
- 32 Músculo subescapular
- 33 Borda da escápula
- 34 Músculo coracobraquial
- 35 Músculo flexor profundo dos dedos da mão
- 36 Ramo dorsal do nervo ulnar
- 37 Ulna (cúbito)
- 38 Olecrânio
- 39 Artéria colateral ulnar inferior (grande artéria anastomótica)
- 40 Úmero
- 41 Músculo tríceps do braço
- 42 Nervo radial
- 43 Acrômio (processo acromial)
- 44 Nervo musculocutâneo
- 45 Artéria radial
- 46 Artéria interóssea anterior (artéria interóssea volar)
- 47 Músculo pronador quadrado
- 48 Tendão do músculo flexor radial do punho
- 49 Músculo abductor curto do polegar
- 50 Arco palmar superficial
- 51 Tendão do músculo palmar longo
- 52 Tendão do músculo flexor longo do polegar

## 上肢

- |             |             |
|-------------|-------------|
| 1 僧帽筋       | 48 橈側手根伸筋の腱 |
| 2 鎖骨        | 49 短母指内転筋   |
| 3 鎖骨下筋      | 50 浅掌動脈弓    |
| 4 腋窩動脈      | 51 長掌筋の腱    |
| 5 小胸筋       | 52 長母指屈筋の腱  |
| 6 腕神経叢      |             |
| 7 三角筋       |             |
| 8 大胸筋       |             |
| 9 上腕動脈      |             |
| 10 正中神経     |             |
| 11 尺骨神経     |             |
| 12 上腕二頭筋短頭  |             |
| 13 上腕二頭筋の腱  |             |
| 14 腕橈骨筋     |             |
| 15 浅指屈筋     |             |
| 16 尺骨動脈     |             |
| 17 屈筋支帯     |             |
| 18 小指外転筋    |             |
| 19 尺骨頭      |             |
| 20 尺側手根伸筋   |             |
| 21 尺側手根屈筋   |             |
| 22 橈側手根伸筋   |             |
| 23 円回内筋     |             |
| 24 長掌筋      |             |
| 25 上腕骨内側上顆  |             |
| 26 上腕筋      |             |
| 27 上腕三頭筋内側頭 |             |
| 28 上腕三頭筋長頭  |             |
| 29 広背筋      |             |
| 30 大円筋      |             |
| 31 胸背神経     |             |
| 32 肩甲下筋     |             |
| 33 肩甲骨内側縁   |             |
| 34 烏口腕筋     |             |
| 35 深指屈筋     |             |
| 36 尺骨神経の手背枝 |             |
| 37 尺骨       |             |
| 38 肘頭       |             |
| 39 下尺側側副動脈  |             |
| 40 上腕骨      |             |
| 41 上腕三頭筋    |             |
| 42 橈骨神経     |             |
| 43 肩峰       |             |
| 44 筋皮神経     |             |
| 45 橈骨動脈     |             |
| 46 前骨間動脈    |             |
| 47 方形回内筋    |             |



Latin





- 1 M. tensor fasciae latae
- 2 Tractus iliotibialis
- 3 M. rectus femoris
- 4 M. vastus lateralis
- 5 Patella
- 6 M. peroneus longus
- 7 M. tibialis anterior
- 8 M. extensor digitorum longus pedis
- 9 Malleolus lateralis
- 10 Retinaculum musculorum extensorum inferius
- 11 Retinaculum musculorum extensorum superius
- 12 M. flexor digitorum longus pedis
- 13 Tibia
- 14 M. soleus
- 15 M. gastrocnemius, caput mediale
- 16 M. sartorius, tendo
- 17 M. vastus medialis
- 18 M. sartorius
- 19 M. adductor longus
- 20 V. femoralis
- 21 A. femoralis
- 22 N. femoralis
- 23 M. gluteus maximus
- 24 M. adductor magnus
- 25 M. semitendinosus
- 26 M. semimembranosus
- 27 N. tibialis
- 28 V. poplitea
- 29 A. poplitea
- 30 M. gastrocnemius, caput laterale
- 31 Tendo calcanei
- 32 Tuber calcanei
- 33 M. biceps femoris, caput breve
- 34 M. biceps femoris, caput longum
- 35 A. circumflexa femoris lateralis, ramus ascendens
- 36 A. circumflexa femoris lateralis
- 37 A. circumflexa femoris lateralis, ramus descendens
- 38 M. vastus intermedius
- 39 Lig. patellae
- 40 M. iliopsoas
- 41 M. gluteus medius
- 42 M. piriformis
- 43 M. gemellus superior
- 44 M. obturatorius internus
- 45 M. gemellus inferior
- 46 M. popliteus
- 47 A. tibialis posterior
- 48 M. tibialis posterior
- 49 A. fibularis
- 50 M. plantaris
- 51 N. fibularis communis
- 52 N. ischiadicus
- 53 M. quadratus femoris

## Muscular leg

- 1 Trapezius muscle
- 2 Clavicle
- 3 Subclavius muscle
- 4 Axillary artery
- 5 Pectoralis minor muscle
- 6 Brachial plexus
- 7 Deltoideus muscle
- 8 Pectoralis major muscle
- 9 Brachial artery
- 10 Median nerve
- 11 Ulnar nerve
- 12 Short [medial] head of biceps brachii muscle
- 13 Tendon of biceps brachii muscle
- 14 Brachioradialis muscle
- 15 Flexor digitorum superficialis muscle
- 16 Ulnar artery
- 17 Flexor retinaculum
- 18 Abductor digiti minimi muscle of hand
- 19 Head of ulna
- 20 Extensor carpi ulnaris muscle
- 21 Flexor carpi ulnaris muscle
- 22 Flexor carpi radialis muscle
- 23 Pronator teres muscle
- 24 Palmaris longus muscle
- 25 Medial epicondyle of humerus
- 26 Brachialis muscle
- 27 Medial head of triceps brachii muscle
- 28 Long head of triceps brachii muscle
- 29 Latissimus dorsi muscle
- 30 Teres major muscle
- 31 Thoracodorsal nerve
- 32 Subscapularis muscle
- 33 Medial margin of scapula
- 34 Coracobrachialis muscle
- 35 Flexor digitorum profundus muscle
- 36 Dorsal branch of ulnar nerve
- 37 Ulna
- 38 Olecranon process of ulna
- 39 Inferior collateral ulnar artery
- 40 Humerus
- 41 Triceps brachii muscle
- 42 Radial nerve
- 43 Acromion [acromial bone]
- 44 Musculocutaneous nerve
- 45 Radial artery
- 46 Anterior interosseous artery
- 47 Pronator quadratus muscle
- 48 Tendon of flexor carpi radialis muscle
- 49 Abductor pollicis brevis muscle
- 50 Superficial palmar arch
- 51 Tendon of palmaris longus muscle
- 52 Tendon of flexor pollicis longus muscle
- 53 Quadratus femoris muscle

## Muskelbein

- 1 Spanner der Oberschenkelbinde
- 2 Faszienspanner des Beines
- 3 Gerader Oberschenkelmuskel
- 4 Seitlicher großer Muskel
- 5 Kniescheibe
- 6 Langer Wadenbeinmuskel
- 7 Vorderer Schienbeinmuskel
- 8 Außenknöchel
- 9 Retinaculum musculorum extensorum inferius
- 10 Retinaculum musculorum extensorum superius
- 11 Langer Zehenbeuger
- 12 Schienbein
- 13 Schollenmuskel
- 14 Mittlerer Kopf des Zwillingswadenmuskels
- 15 Sehne des Schneidermuskels
- 16 Mittlerer großer Muskel
- 17 Schneidermuskel
- 18 Langer Schenkelanzieher
- 19 Oberschenkelvene
- 20 Oberschenkelschlagader
- 21 Oberschenkelnerv
- 22 Großer Gesäßmuskel
- 23 Großer Schenkelanzieher
- 24 Halbsehniger Muskel
- 25 Halbmembranöser Muskel
- 26 Schienbeinnerv
- 27 Kniekehlenvene
- 28 Kniekehlschlagader
- 29 Seitlicher Kopf des Zwillingswadenmuskels
- 30 Achillessehne
- 31 Fersenbeinhöcker
- 32 Zweiköpfiger Oberschenkelmuskel, kurzer Kopf
- 33 Zweiköpfiger Oberschenkelmuskel, langer Kopf
- 34 Aufsteigender Ast der seitlichen Kranzarterie des Oberschenkels
- 35 Seitliche Kranzarterie des Oberschenkels
- 36 Absteigender Ast der seitlichen Kranzarterie des Oberschenkels
- 37 M. vastus intermedius
- 38 Kniescheibenband
- 39 Langer Zehenstrecker
- 40 Darmbein-Lendenmuskel
- 41 Mittlerer Gesäßmuskel
- 42 Birnenmuskel
- 43 Oberer Zwillingsmuskel
- 44 Innerer Hüftlochmuskel
- 45 Unterer Zwillingsmuskel
- 46 Kniekehlenmuskel
- 47 Hintere Schienbeinschlagader
- 48 Hinterer Schienbeinmuskel
- 49 Wadenbeinschlagader
- 50 Sohlenspanner
- 51 Gemeinsamer Wadenbeinnerv
- 52 Ischiasnerv
- 53 Viereckiger Oberschenkelmuskel



## Pierna con músculos

- |   |                        |
|---|------------------------|
| 1 M. tensor de la fascia lata                       | 48 M. tibial posterior |
| 2 Tracto iliotibial                                 | 49 A. peronea          |
| 3 M. recto femoral                                  | 50 M. plantar          |
| 4 M. vasto lateral                                  | 51 N. peroneo común    |
| 5 Rótula  | 52 N. isquiático       |
| 6 M. peroneo largo                                  | 53 M. cuadrado femoral |
| 7 M. tibial anterior                                |                        |
| 8 Maléolo lateral                                   |                        |
| 9 Retináculo inferior de los músculos extensores    |                        |
| 10 Retináculo superior de los músculos extensores   |                        |
| 11 M. flexor largo de los dedos del pie             |                        |
| 12 Tibia  |                        |
| 13 M. sóleo   |                        |
| 14 M. gastrocnemio, cabeza medial                   |                        |
| 15 M. sartorio tendón                               |                        |
| 16 M. vasto medial                                  |                        |
| 17 M. sartorio                                      |                        |
| 18 M. aproximador largo                             |                        |
| 19 V. femoral                                       |                        |
| 20 A. femoral                                       |                        |
| 21 N. femoral                                       |                        |
| 22 M. glúteo mayor                                  |                        |
| 23 M. aproximador mayor                             |                        |
| 24 M. semitendinoso                                 |                        |
| 25 M. semimembranoso                                |                        |
| 26 N. tibial  |                        |
| 27 V. poplítea                                      |                        |
| 28 A. poplítea                                      |                        |
| 29 M. gastrocnemio, cabeza lateral                  |                        |
| 30 Tendon calcáneo                                  |                        |
| 31 Tuberosidad del calcáneo                         |                        |
| 32 M. bíceps femoral, cabeza corta                  |                        |
| 33 M. bíceps femoral, cabeza larga                  |                        |
| 34 A. circunfleja femoral lateral, rama ascendente  |                        |
| 35 A. circunfleja femoral lateral                   |                        |
| 36 A. circunfleja femoral lateral, rama descendente |                        |
| 37 M. crural  |                        |
| 38 Lig. rotuliano                                   |                        |
| 39 M. extensor largo de los dedos del pie           |                        |
| 40 M. iliopsoas                                     |                        |
| 41 M. glúteo medio                                  |                        |
| 42 M. piriforme                                     |                        |
| 43 M. gémino superior                               |                        |
| 44 M. obturador interno                             |                        |
| 45 M. gémino inferior                               |                        |
| 46 M. poplíteo                                      |                        |
| 47 A. tibial posterior                              |                        |

## Musculature de la jambe

- 1 Muscle tenseur du fascia large
- 2 Faisceau iliotibial
- 3 Muscle droit du fémur
- 4 Muscle vaste latéral
- 5 Rotule
- 6 Muscle péronier long
- 7 Muscle tibial antérieur
- 8 Malléole latérale
- 9 Rétinacle des muscles extenseurs inférieurs
- 10 Rétinacle des muscles extenseurs supérieurs
- 11 Muscle flexeur long des doigts du pied
- 12 Tibia
- 13 Muscle soléaire
- 14 Muscle gastrocnémien, tête médiale
- 15 Muscle couturier, tendon
- 16 Muscle vaste médial
- 17 Muscle couturier
- 18 Muscle adducteur long
- 19 Veine fémorale
- 20 Artère fémorale
- 21 Nerf fémoral
- 22 Muscle fessier le plus grand
- 23 Grand muscle adducteur du fémur
- 24 Muscle semitendineux
- 25 Muscle semimembraneux
- 26 Nerf tibial
- 27 Veine poplitée
- 28 Artère poplitée
- 29 Muscle gastrocnémien, tête latérale
- 30 Tendon d'Achille
- 31 Tuber du calcanéus
- 32 Muscle biceps du fémur, tête courte
- 33 Muscle biceps du fémur, tête longue
- 34 Artère circonflexe fémorale latérale, rameau ascendant
- 35 Artère circonflexe fémorale latérale
- 36 Artère circonflexe fémorale latérale, rameau descendant
- 37 Muscle vaste intermédiaire
- 38 Ligament de la rotule
- 39 Muscle extenseur long des orteils
- 40 Muscle psoas iliaque
- 41 Muscle fessier moyen
- 42 Muscle piriforme
- 43 Muscle jumeau supérieur
- 44 Muscle obturateur interne
- 45 Muscle jumeau inférieur
- 46 Muscle poplité
- 47 Artère tibiale postérieure
- 48 Muscle tibial postérieur
- 49 Artère péronière
- 50 Muscle plantaire
- 51 Nerf péronier commun
- 52 Nerf ischiatique
- 53 Muscle carré du fémur

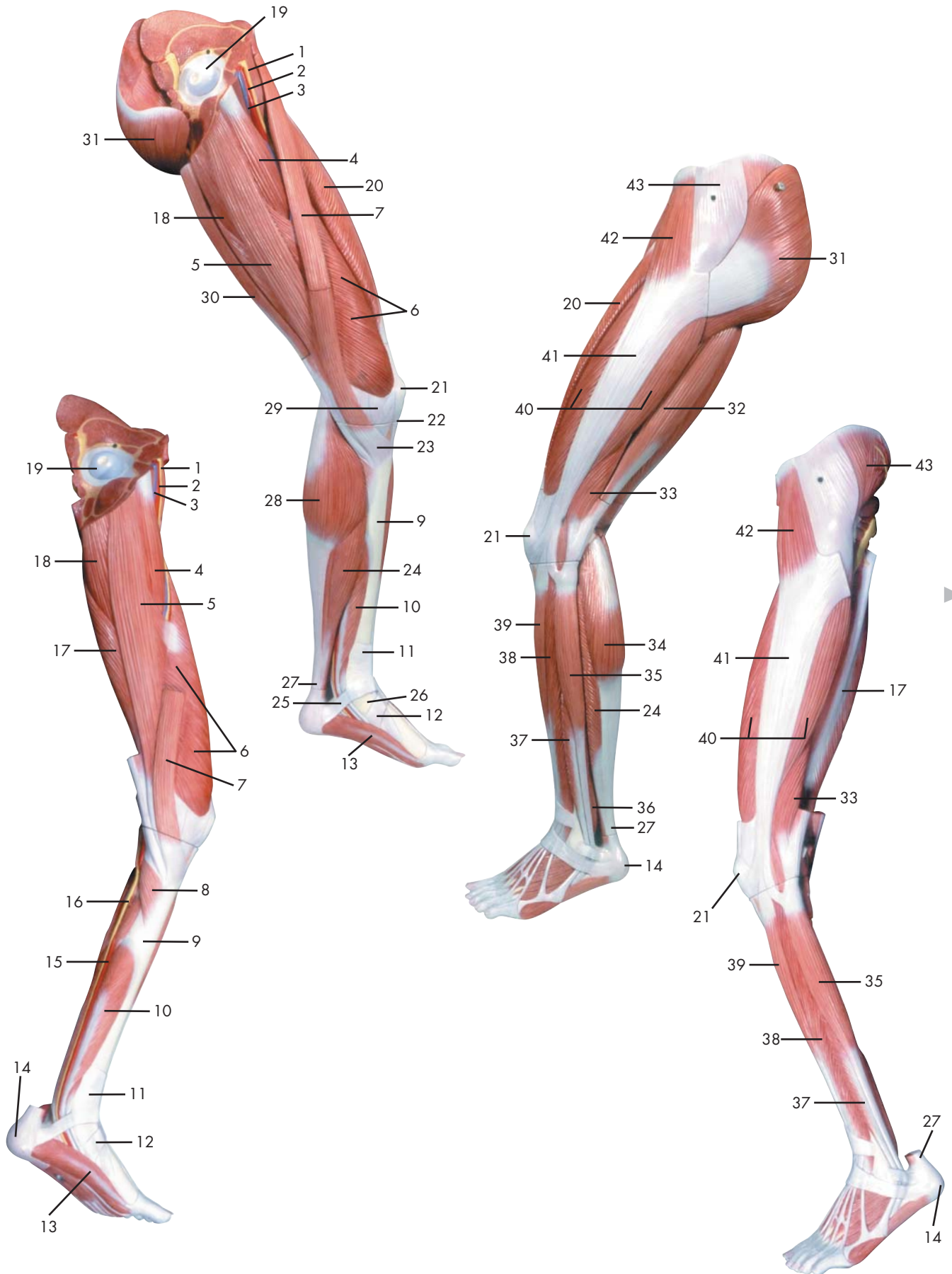
## Perna com a musculatura

- 1 Músculo tensor da fáscia lata
- 2 Trato iliotibial (faixa de Maissiat)
- 3 Músculo reto da coxa
- 4 Músculo vasto lateral
- 5 Rótula (patela)
- 6 Músculo fibular longo (músculo peroneiro longo)
- 7 Músculo tibial anterior
- 8 Maléolo lateral (extramaléolo)
- 9 Retináculo inferior dos músculos extensores
- 10 Retináculo superior dos músculos extensores
- 11 Músculo flexor longo dos dedos do pé
- 12 Tíbia
- 13 Músculo solear
- 14 Cabeça medial do músculo gastrocnêmio
- 15 Tendão do músculo sartório
- 16 Músculo vasto medial
- 17 Músculo sartório
- 18 Músculo adutor longo
- 19 Veia femoral
- 20 Artéria femoral
- 21 Nervo femoral (nervo crural anterior)
- 22 Músculo glúteo máximo
- 23 Músculo grande adutor
- 24 Músculo semitendinoso
- 25 Músculo semimembranoso
- 26 Nervo tibial
- 27 Veia poplítea
- 28 Artéria poplítea
- 29 Cabeça lateral do músculo gastrocnêmio
- 30 Tendão do calcâneo (tendão de Aquiles)
- 31 Tuberosidade do calcanhar
- 32 Cabeça curta do músculo bíceps femoral
- 33 Cabeça longa do músculo bíceps da coxa
- 34 Ramo ascendente da artéria circunflexa lateral da coxa
- 35 Artéria circunflexa lateral da coxa
- 36 Ramo descendente da artéria circunflexa lateral da coxa
- 37 Músculo vasto intermédio
- 38 Ligamento patelar
- 39 Músculo extensor longo dos artelhos
- 40 Músculo iliopsoas
- 41 Músculo glúteo médio
- 42 Músculo piriforme
- 43 Músculo gêmeo superior
- 44 Músculo obturador interno
- 45 Músculo gêmeo inferior
- 46 Poplíteo
- 47 Artéria tibial posterior
- 48 Músculo tibial posterior
- 49 Artéria peroneira (artéria fibular)
- 50 Músculo plantar
- 51 Nervo fibular comum
- 52 Nervo isquiático
- 53 Músculo quadrado da coxa



## 下肢

- |                 |          |
|-----------------|----------|
| 1 大腿筋膜張筋        | 48 後脛骨筋  |
| 2 腸脛靭帯          | 49 腓骨動脈  |
| 3 大腿直筋          | 50 足底筋   |
| 4 外側広筋          | 51 総腓骨神経 |
| 5 膝蓋骨           | 52 坐骨神経  |
| 6 長腓骨筋          | 53 大腿方形筋 |
| 7 前脛骨筋          |          |
| 8 長指伸筋          |          |
| 9 外果, ソトクルブシ    |          |
| 10 下伸筋支帯        |          |
| 11 上伸筋支帯        |          |
| 12 長指屈筋         |          |
| 13 脛骨           |          |
| 14 ヒラメ筋         |          |
| 15 腓腹筋内側頭       |          |
| 16 縫工筋の腱        |          |
| 17 内側広筋         |          |
| 18 縫工筋          |          |
| 19 長内転筋         |          |
| 20 大腿静脈         |          |
| 21 大腿動脈         |          |
| 22 大腿神経         |          |
| 23 大殿筋          |          |
| 24 大内転筋         |          |
| 25 半腱様筋         |          |
| 26 半膜様筋         |          |
| 27 脛骨神経         |          |
| 28 膝窩静脈         |          |
| 29 膝窩動脈         |          |
| 30 腓腹筋外側頭       |          |
| 31 踵骨腱          |          |
| 32 踵骨隆起         |          |
| 33 大腿二頭筋短頭      |          |
| 34 大腿二頭筋長頭      |          |
| 35 外側大腿回旋動脈の上行枝 |          |
| 36 外側大腿回旋動脈     |          |
| 37 外側大腿回旋動脈の下行枝 |          |
| 38 中間広筋         |          |
| 39 膝蓋靭帯         |          |
| 40 腸腰筋          |          |
| 41 中殿筋          |          |
| 42 梨状筋          |          |
| 43 上双子筋         |          |
| 44 内閉鎖筋         |          |
| 45 下双子筋         |          |
| 46 膝窩筋          |          |
| 47 後脛骨動脈        |          |





- 1 N. femoralis
- 2 A. femoralis
- 3 V. femoralis
- 4 M. adductor longus
- 5 M. gracilis
- 6 M. vastus medialis
- 7 M. sartorius
- 8 M. popliteus
- 9 Tibia
- 10 M. flexor digitorum longus pedis
- 11 Retinaculum musculorum extensorum superius
- 12 Retinaculum musculorum extensorum inferius
- 13 M. abductor hallucis
- 14 Tuber calcanei
- 15 A. tibialis posterior
- 16 N. tibialis
- 17 M. semimembranosus
- 18 M. adductor magnus
- 19 Femur, caput
- 20 M. rectus femoris
- 21 Patella
- 22 Lig. patellae
- 23 Pes anserinus superficialis
- 24 M. soleus
- 25 Pes, retinaculum musculorum flexorum
- 26 Malleolus medialis
- 27 Tendo calcanei
- 28 M. gastrocnemius, caput mediale
- 29 Retinaculum patellae mediale
- 30 M. semitendinosus
- 31 M. gluteus maximus
- 32 M. biceps femoris, caput longum
- 33 M. biceps femoris, caput breve
- 34 M. gastrocnemius, caput laterale
- 35 M. peroneus longus
- 36 M. tibialis posterior
- 37 M. peroneus brevis
- 38 M. extensor digitorum longus pedis
- 39 M. tibialis anterior
- 40 M. vastus lateralis
- 41 Tractus iliotibialis
- 42 M. tensor fasciae latae
- 43 M. gluteus medius

## Muscular leg

- 1 Femoral nerve
- 2 Femoral artery
- 3 Femoral vein
- 4 Adductor longus muscle
- 5 Gracilis muscle
- 6 Vastus medialis muscle
- 7 Sartorius muscle
- 8 Popliteus muscle
- 9 Tibia [shin bone]
- 10 Flexor digitorum longus muscle
- 11 Transverse ligament of ankle
- 12 Cruciate ligament of ankle
- 13 Abductor hallucis muscle
- 14 Calcaneal tuber
- 15 Posterior tibial artery
- 16 Tibial nerve
- 17 Semimembranosus muscle
- 18 Adductor magnus muscle
- 19 Head of femur [ femoral head]
- 20 Rectus femoris muscle
- 21 Patella
- 22 Patellar ligament
- 23 Superficial pes anserinus
- 24 Soleus muscle
- 25 Flexor retinaculum of foot
- 26 Medial malleolus
- 27 Heel tendon
- 28 Medial head of gastrocnemius muscle
- 29 Medial patellar retinaculum
- 30 Semitendinosus muscle
- 31 Gluteus maximus muscle
- 32 Long head of biceps femoris muscle
- 33 Short head of biceps femoris muscle
- 34 Lateral [great] head of gastrocnemius muscle
- 35 Peroneus longus muscle
- 36 Tibialis posterior muscle
- 37 Peroneus brevis muscle
- 38 Extensor digitorum longus muscle (of foot)
- 39 Tibialis anterior muscle
- 40 Vastus lateralis muscle
- 41 Iliotibial tract
- 42 Tensor fasciae latae muscle
- 43 Gluteus medius muscle

## Muskelbein

- 1 Oberschenkelnerf
- 2 Oberschenkelschlagader
- 3 Oberschenkelvene
- 4 Langer Schenkelanzieher
- 5 Schlankmuskel
- 6 Mittlerer großer Muskel
- 7 Schneidermuskel
- 8 Kniekehlenmuskel
- 9 Schienbein
- 10 Langer Zehenbeuger
- 11 Retinaculum musculorum extensorum superius
- 12 Retinaculum musculorum extensorum inferius
- 13 Abzieher der Großzehe
- 14 Fersenbeinhöcker
- 15 Hintere Schienbeinschlagader
- 16 Schienbeinnerv
- 17 Halbmembranöser Muskel
- 18 Großer Schenkelanzieher
- 19 Oberschenkelkopf
- 20 Gerader Oberschenkelmuskel
- 21 Kniescheibe
- 22 Kniescheibenband
- 23 Oberflächlicher "Gänsefuß",  
Ansatz des M. semitendinosus
- 24 Schollenmuskel
- 25 Pes, retinaculum musculorum flexorum
- 26 Innenknöchel
- 27 Achillessehne
- 28 Mittlerer Kopf des Zwillingswadenmuskels
- 29 Retinaculum patellae mediale
- 30 Halbsehniger Muskel
- 31 Großer Gesäßmuskel
- 32 Zweiköpfiger Oberschenkelmuskel, langer Kopf
- 33 Zweiköpfiger Oberschenkelmuskel, kurzer Kopf
- 34 Seitlicher Kopf des Zwillingswadenmuskels
- 35 Langer Wadenbeinmuskel
- 36 Hinterer Schienbeinmuskel
- 37 Kurzer Wadenbeinmuskel
- 38 Langer Zehenstrecker
- 39 Vorderer Schienbeinmuskel
- 40 Seitlicher großer Muskel
- 41 Faszienspanner des Beines
- 42 Spanner der Oberschenkelbinde
- 43 Mittlerer Gesäßmuskel



## Pierna con músculos

- 1 N. femoral
- 2 A. femoral
- 3 V. femoral
- 4 M. aproximador largo
- 5 M. grácil
- 6 M. vasto medial
- 7 M. sartorio
- 8 M. poplíteo
- 9 Tibia
- 10 M. flexor largo de los dedos del pie
- 11 Retináculo superior de los músculos extensores
- 12 Retináculo inferior de los músculos extensores
- 13 M. separador del dedo del dedo gordo
- 14 Tuberosidad del calcáneo
- 15 A. tibial posterior
- 16 N. tibial
- 17 M. semimembranoso
- 18 M. aproximador mayor
- 19 Fémur, cabeza
- 20 M. recto femoral
- 21 Rótula
- 22 Lig. rotuliano
- 23 Pata de ganso superficial
- 24 M. sóleo
- 25 Pie, retináculo de los musculos flexores
- 26 Maléolo medial
- 27 Tendon calcáneo
- 28 M. gastrocnemio, cabeza medial
- 29 Retináculo rotuliano medial
- 30 M. semitendinoso
- 31 M. glúteo mayor
- 32 M. bíceps femoral, cabeza larga
- 33 M. bíceps femoral, cabeza corta
- 34 M. gastrocnemio, cabeza lateral
- 35 M. peroneo largo
- 36 M. tibial posterior
- 37 M. peroneo corto
- 38 M. extensor largo de los dedos del pie
- 39 M. tibial anterior
- 40 M. vasto lateral
- 41 Tracto iliotibial
- 42 M. tensor de la fascia lata
- 43 M. glúteo medio

## Musculature de la jambe

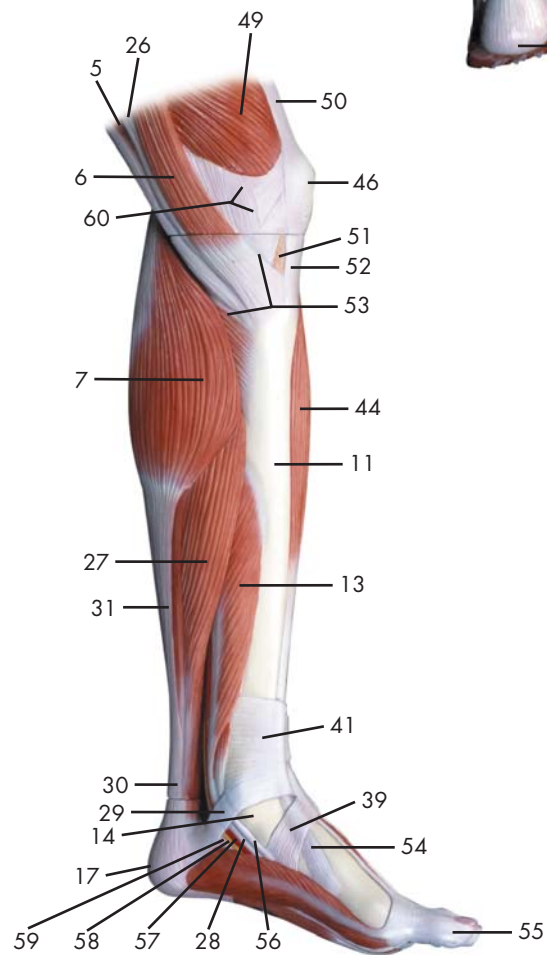
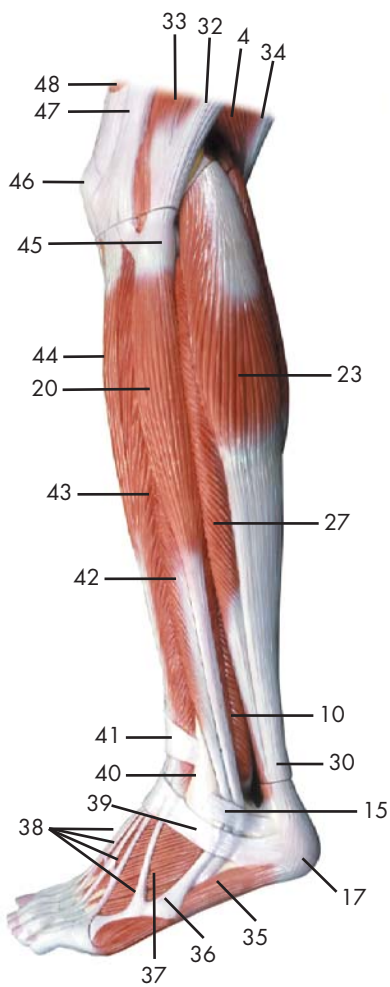
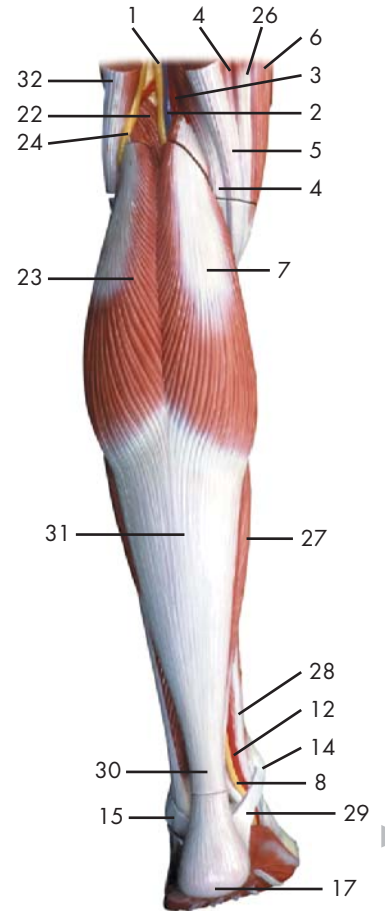
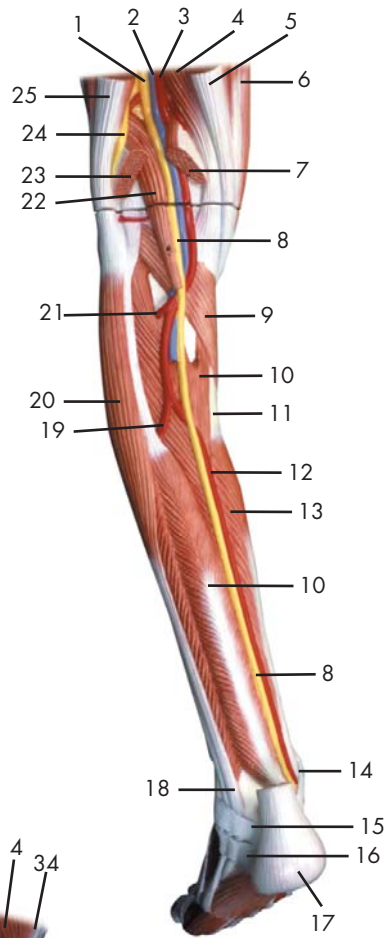
- 1 Nerf fémoral
- 2 Artère fémorale
- 3 Veine fémorale
- 4 Muscle adducteur long
- 5 Muscle gracile
- 6 Muscle vaste médial
- 7 Muscle couturier
- 8 Muscle poplité
- 9 Tibia
- 10 Muscle flexeur long des doigts du pied
- 11 Rétinacle des muscles extenseurs supérieurs
- 12 Rétinacle des muscles extenseurs inférieurs
- 13 Muscle abducteur du grand orteil
- 14 Tuber du calcanéus
- 15 Artère tibiale postérieure
- 16 Nerf tibial
- 17 Muscle semimembraneux
- 18 Grand muscle adducteur du fémur
- 19 Fémur, tête
- 20 Muscle droit du fémur
- 21 Rotule
- 22 Ligament de la rotule
- 23 Pied ansériforme superficiel
- 24 Muscle soléaire
- 25 Pied, rétinacle des muscles flexeurs
- 26 Malléole médiale
- 27 Tendon d'Achille
- 28 Muscle gastrocnémien, tête médiale
- 29 Rétinacle médial de la rotule
- 30 Muscle semitendineux
- 31 Muscle fessier le plus grand
- 32 Muscle biceps du fémur, tête longue
- 33 Muscle biceps du fémur, tête courte
- 34 Muscle gastrocnémien, tête latérale
- 35 Muscle péronier long
- 36 Muscle tibial postérieur
- 37 Muscle péronier court
- 38 Muscle extenseur long des orteils
- 39 Muscle tibial antérieur
- 40 Muscle vaste latéral
- 41 Faisceau iliotibial
- 42 Muscle tenseur du fascia large
- 43 Muscle fessier moyen

## Perna com a musculatura

- 1 Nervo femoral (nervo crural anterior)
- 2 Artéria femoral
- 3 Veia femoral
- 4 Músculo adutor longo
- 5 Músculo grácil
- 6 Músculo vasto medial
- 7 Músculo sartório
- 8 Poplíteo
- 9 Tíbia
- 10 Músculo flexor longo dos dedos do pé
- 11 Retináculo superior dos músculos extensores
- 12 Retináculo inferior dos músculos extensores
- 13 Músculo abductor do grande artelho
- 14 Tuberosidade do calcânhar
- 15 Artéria tibial posterior
- 16 Nervo tibial
- 17 Músculo semimembranoso
- 18 Músculo grande adutor
- 19 Cabeça do fêmur
- 20 Músculo reto da coxa
- 21 Rótula (patela)
- 22 Ligamento patelar
- 23 Pé anserino superficial
- 24 Músculo solear
- 25 Retináculo dos músculos flexores do pé
- 26 Pescoço do martelo (colo do martelo)
- 27 Tendão do calcâneo (tendão de Aquiles)
- 28 Cabeça medial do músculo gastrocnêmio
- 29 Retináculo medial da patela
- 30 Músculo semitendinoso
- 31 Músculo glúteo máximo
- 32 Cabeça longa do músculo bíceps da coxa
- 33 Cabeça curta do músculo bíceps femoral
- 34 Cabeça lateral do músculo gastrocnêmio
- 35 Músculo fibular longo (músculo peroneiro longo)
- 36 Músculo tibial posterior
- 37 Músculo fibular breve (músculo peroneiro curto)
- 38 Músculo extensor longo dos artelhos
- 39 Músculo tibial anterior
- 40 Músculo vasto lateral
- 41 Trato iliotibial (faixa de Maissiat)
- 42 Músculo tensor da fáscia lata
- 43 Músculo glúteo médio

## 下肢

- 1 大腿神経
- 2 大腿動脈
- 3 大腿静脈
- 4 長内転筋
- 5 薄筋
- 6 内側広筋
- 7 縫工筋
- 8 膝窩筋
- 9 脛骨
- 10 長指屈筋
- 11 上伸筋支帯
- 12 下伸筋支帯
- 13 母指外転筋
- 14 踵骨隆起
- 15 後脛骨動脈
- 16 脛骨神経
- 17 半膜様筋
- 18 大内転筋
- 19 大腿骨頭
- 20 大腿直筋
- 21 膝蓋骨
- 22 膝蓋靭帯
- 23 鵞足
- 24 ヒラメ筋
- 25 足の屈筋支帯
- 26 内果, ウチクルブシ
- 27 踵骨腱
- 28 腓腹筋内側頭
- 29 内側膝蓋支帯
- 30 半腱様筋
- 31 大殿筋
- 32 大腿二頭筋長頭
- 33 大腿二頭筋短頭
- 34 腓腹筋外側頭
- 35 長腓骨筋
- 36 後脛骨筋
- 37 短腓骨筋
- 38 長指伸筋
- 39 前脛骨筋
- 40 外側広筋
- 41 腸脛靭帯
- 42 大腿筋膜張筋
- 43 中殿筋



Latin





- 1 N. ischiadicus
- 2 V. poplitea
- 3 A. poplitea
- 4 M. semimembranosus
- 5 M. semitendinosus, tendo
- 6 M. sartorius
- 7 M. gastrocnemius, caput mediale
- 8 N. tibialis
- 9 M. popliteus
- 10 M. tibialis posterior
- 11 Tibia
- 12 A. tibialis posterior
- 13 M. flexor digitorum longus pedis
- 14 Malleolus medialis
- 15 Retinaculum musculorum peroneorum superius
- 16 Retinaculum musculorum peroneorum inferius
- 17 Tuber calcanei
- 18 M. peroneus longus, tendo
- 19 A. fibularis
- 20 M. peroneus longus
- 21 A. tibialis anterior
- 22 M. plantaris
- 23 M. gastrocnemius, caput laterale
- 24 N. fibularis communis
- 25 M. biceps femoris, tendo
- 26 M. gracilis, tendo
- 27 M. soleus
- 28 M. flexor digitorum longus, tendo
- 29 Pes, retinaculum musculorum flexorum
- 30 Tendo calcanei
- 31 M. gastrocnemius, tendo
- 32 M. biceps femoris
- 33 M. vastus lateralis
- 34 M. semitendinosus
- 35 M. abductor digiti minimi pedis
- 36 M. peroneus brevis, tendo
- 37 M. extensor digitorum brevis pedis
- 38 M. extensor digitorum longus pedis, tendines
- 39 Retinaculum musculorum extensorum inferius
- 40 Malleolus lateralis
- 41 Retinaculum musculorum extensorum superius
- 42 M. peroneus brevis
- 43 M. extensor digitorum longus pedis
- 44 M. tibialis anterior
- 45 Fibula, caput
- 46 Patella
- 47 Tractus iliotibialis
- 48 M. rectus femoris
- 49 M. vastus medialis
- 50 M. quadratus femoris, tendo
- 51 Corpus adiposum infrapatellare
- 52 Ligamentum patellae
- 53 Pes anserinus superficialis
- 54 M. tibialis anterior, tendo
- 55 Hallux
- 56 M. tibialis posterior, tendo
- 57 A. plantaris medialis
- 58 N. plantaris medialis
- 59 M. flexor hallucis longus, tendo
- 60 Retinaculum patellae mediale

## Musclar lower leg with knee

- |    |   |    |   |
|----|---|----|---|
| 1  | Sciatic nerve                                     | 48 | Rectus femoris muscle                   |
| 2  | Popliteal vein                                    | 49 | Vastus medialis muscle                  |
| 3  | Popliteal artery                                  | 50 | Tendon of quadratus femoris muscle      |
| 4  | Semimembranosus muscle                            | 51 | Adipose body of patella                 |
| 5  | Tendon of semitendinosus muscle                   | 52 | Patellar tendon                         |
| 6  | Sartorius muscle                                  | 53 | Superficial pes anserinus               |
| 7  | Medial head of gastrocnemius muscle               | 54 | Tibialis anterior muscle, tendon        |
| 8  | Tibial nerve                                      | 55 | Great toe                               |
| 9  | Popliteus muscle                                  | 56 | Tendon of tibialis posterior muscle     |
| 10 | Tibialis posterior muscle                         | 57 | Medial plantar artery                   |
| 11 | Tibia [shin bone]                                 | 58 | Medial plantar nerve                    |
| 12 | Posterior tibial artery                           | 59 | Tendon of flexor hallucis longus muscle |
| 13 | Flexor digitorum longus muscle                    | 60 | Medial patellar retinaculum             |
| 14 | Medial malleolus                                  |    |   |
| 15 | Superior peroneal retinaculum                     |    |   |
| 16 | Inferior peroneal retinaculum                     |    |   |
| 17 | Calcaneal tuber                                   |    |   |
| 18 | Tendon of peroneus longus muscle                  |    |   |
| 19 | Fibular artery [ peroneal artery]                 |    |   |
| 20 | Peroneus longus muscle                            |    |   |
| 21 | Anterior tibial artery                            |    |   |
| 22 | Plantaris muscle                                  |    |   |
| 23 | Lateral [great] head of gastrocnemius muscle      |    |   |
| 24 | Common fibular nerve                              |    |   |
| 25 | Tendon of biceps femoris muscle                   |    |   |
| 26 | Tendon of gracilis muscle                         |    |   |
| 27 | Soleus muscle                                     |    |   |
| 28 | Tendon of flexor digitorum longus muscle          |    |   |
| 29 | Flexor retinaculum of foot                        |    |   |
| 30 | Heel tendon                                       |    |   |
| 31 | Tendon of gastrocnemius muscle                    |    |   |
| 32 | Biceps femoris muscle                             |    |   |
| 33 | Vastus lateralis muscle                           |    |   |
| 34 | Semitendinosus muscle                             |    |   |
| 35 | Abductor digiti minimi muscle of foot             |    |   |
| 36 | Tendon of peroneus brevis muscle                  |    |   |
| 37 | Extensor digitorum brevis muscle of foot          |    |   |
| 38 | Tendons of extensor digitorum longus pedis muscle |    |   |
| 39 | Cruciate ligament of ankle                        |    |   |
| 40 | Lateral malleolus                                 |    |   |
| 41 | Transverse ligament of ankle                      |    |   |
| 42 | Peroneus brevis muscle                            |    |   |
| 43 | Extensor digitorum longus muscle (of foot)        |    |   |
| 44 | Tibialis anterior muscle                          |    |   |
| 45 | Head of fibula                                    |    |   |
| 46 | Patella   |    |   |
| 47 | Iliotibial tract                                  |    |   |

## Muskelunterschenkel mit Knie

- 1 Ischiasnerv
- 2 Kniekehlevene
- 3 Kniekehleschlagader
- 4 Halbmembranöser Muskel
- 5 M. semitendinosus, tendo
- 6 Schneidermuskel
- 7 Mittlerer Kopf des Zwillingswadenmuskels
- 8 Schienbeinnerv
- 9 Kniekehlenmuskel
- 10 Hinterer Schienbeinmuskel
- 11 Schienbein
- 12 Hintere Schienbeinschlagader
- 13 Langer Zehenbeuger
- 14 Innenknöchel
- 15 Retinaculum musculorum peroneorum superius
- 16 Retinaculum musculorum peroneorum inferius
- 17 Fersenbeinhöcker
- 18 M. peroneus longus, tendo
- 19 Wadenbeinschlagader
- 20 Langer Wadenbeinmuskel
- 21 Vordere Schienbeinschlagader
- 22 Sohlenspanner
- 23 Seitlicher Kopf des Zwillingswadenmuskels
- 24 Gemeinsamer Wadenbeinnerv
- 25 M. biceps femoris, tendo
- 26 Sehne des Schlankmuskels
- 27 Schollenmuskel
- 28 M. flexor digitorum longus, tendo
- 29 Pes, retinaculum musculorum flexorum
- 30 Achillessehne
- 31 Sehne des Wadenmuskels
- 32 Zweiköpfiger Oberschenkelmuskel
- 33 Seitlicher großer Muskel
- 34 Halbsehniger Muskel
- 35 Kleinzehenabzieher
- 36 M. peroneus brevis, tendo
- 37 Kurzer Zehenstrecker
- 38 Sehnen des langen Zehenstreckers
- 39 Retinaculum musculorum extensorum inferius
- 40 Außenknöchel
- 41 Retinaculum musculorum extensorum superius
- 42 Kurzer Wadenbeinmuskel
- 43 Langer Zehenstrecker
- 44 Vorderer Schienbeinmuskel
- 45 Wadenbeinkopf
- 46 Kniescheibe
- 47 Faszienspanner des Beines
- 48 Gerader Oberschenkelmuskel
- 49 Mittlerer großer Muskel
- 50 Sehne des viereckigen Oberschenkelmuskel
- 51 Corpus adiposum infrapatellare
- 52 Patellarsehne
- 53 Oberflächlicher "Gänsefuß",  
Ansatz des M. semitendinosus
- 54 M. tibialis anterior, tendo
- 55 Großzehe
- 56 Hinterer Schienbeinmuskel, Sehne
- 57 Mittlere Fußsohlenschlagader
- 58 N. plantaris medialis
- 59 Sehne des langen Großzehenbeugers
- 60 Retinaculum patellae mediale



## Pierna con músculos y con rodilla

- |   |   |
|---|---|
| 1 N. isquiático                                     | 48 M. recto femoral                       |
| 2 V. poplítea                                       | 49 M. vasto medial                        |
| 3 A. poplítea                                       | 50 M. cuadrado femoral, tendón            |
| 4 M. semimembranoso                                 | 51 Cuerpo adiposo infrarrotuliano         |
| 5 M. semitendinoso, tendón                          | 52 Ligamento rotuliano                    |
| 6 M. sartorio                                       | 53 Pata de ganso superficial              |
| 7 M. gastrocnemio, cabeza medial                    | 54 M. tibial anterior, tendón             |
| 8 N. tibial   | 55 Dedo gordo                             |
| 9 M. poplíteo                                       | 56 M. tibial posterior, tendón            |
| 10 M. tibial posterior                              | 57 A. plantar medial                      |
| 11 Tibia  | 58 N. plantar medial                      |
| 12 A. tibial posterior                              | 59 M. flexor largo del dedo cordo, tendón |
| 13 M. flexor largo de los dedos del pie             | 60 Retináculo rotuliano medial            |
| 14 Maléolo medial                                   |   |
| 15 Retináculo superior de los músculos peroneos     |   |
| 16 Retináculo inferior de los músculos peroneos     |   |
| 17 Tuberosidad del calcáneo                         |   |
| 18 M. peroneo largo, tendón                         |   |
| 19 A. peronea                                       |   |
| 20 M. peroneo largo                                 |   |
| 21 A. tibial anterior                               |   |
| 22 M. plantar                                       |   |
| 23 M. gastrocnemio, cabeza lateral                  |   |
| 24 N. peroneo común                                 |   |
| 25 M. bíceps femoral, tendón                        |   |
| 26 M. grácil, tendón                                |   |
| 27 M. sóleo   |   |
| 28 M. flexor largo de los dedos, tendón             |   |
| 29 Pie, retináculo de los musculos flexores         |   |
| 30 Tendon calcáneo                                  |   |
| 31 Ms. gemelos, tendón                              |   |
| 32 M. bíceps femoral                                |   |
| 33 M. vasto lateral                                 |   |
| 34 M. semitendinoso                                 |   |
| 35 M. separador del dedo pequeño                    |   |
| 36 M. peroneo corto, tendón                         |   |
| 37 M. extensor corto de los dedos del pie           |   |
| 38 M. extensor común de los dedos del pie, tendones |   |
| 39 Retináculo inferior de los músculos extensores   |   |
| 40 Maléolo lateral                                  |   |
| 41 Retináculo superior de los músculos extensores   |   |
| 42 M. peroneo corto                                 |   |
| 43 M. extensor largo de los dedos del pie           |   |
| 44 M. tibial anterior                               |   |
| 45 Peroné, cabeza                                   |   |
| 46 Rótula   |   |
| 47 Tracto iliotibial                                |   |

## Musculature de la jambe avec genou

- 1 Nerf ischiatique
- 2 Veine poplitée
- 3 Artère poplitée
- 4 Muscle semimembraneux
- 5 Muscle semitendineux, tendon
- 6 Muscle couturier
- 7 Muscle gastrocnémien, tête médiale
- 8 Nerf tibial
- 9 Muscle poplité
- 10 Muscle tibial postérieur
- 11 Tibia
- 12 Artère tibiale postérieure
- 13 Muscle flexeur long des doigts du pied
- 14 Malléole médiale
- 15 Rétinacle des muscles péroniers supérieurs
- 16 Rétinacle des muscles péroniers inférieurs
- 17 Tuber du calcaneus
- 18 Muscle péronier long, tendon
- 19 Artère péronière
- 20 Muscle péronier long
- 21 Artère tibiale antérieure
- 22 Muscle plantaire
- 23 Muscle gastrocnémien, tête latérale
- 24 Nerf péronier commun
- 25 Muscle biceps du fémur, tendon
- 26 Muscle gracile, tendon
- 27 Muscle soléaire
- 28 Muscle flexeur long des doigts, tendon
- 29 Pied, rétinacle des muscles flexeurs
- 30 Tendon d'Achille
- 31 M. gastrocnémien, tendon
- 32 Muscle biceps du fémur
- 33 Muscle vaste latéral
- 34 Muscle semitendineux
- 35 Muscle abducteur du petit doigt du pied
- 36 Muscle péronier court, tendon
- 37 Muscle extenseur court des orteils
- 38 M. extenseur long des orteils, tendons
- 39 Rétinacle des muscles extenseurs inférieurs
- 40 Malléole latérale
- 41 Rétinacle des muscles extenseurs supérieurs
- 42 Muscle péronier court
- 43 Muscle extenseur long des orteils
- 44 Muscle tibial antérieur
- 45 Péroné, tête
- 46 Rotule
- 47 Faisceau iliotibial
- 48 Muscle droit du fémur
- 49 Muscle vaste médial
- 50 Muscle carré du fémur, tendon
- 51 Corps adipeux infrapatellaire
- 52 Ligament patellaire
- 53 Pied ansériforme superficiel
- 54 Muscle tibial antérieur, tendon
- 55 Hallus
- 56 Muscle tibial postérieur, tendon
- 57 Artère plantaire interne
- 58 Nerf plantaire interne
- 59 Muscle flexeur long du grand orteil, tendon
- 60 Rétinacle médial de la rotule

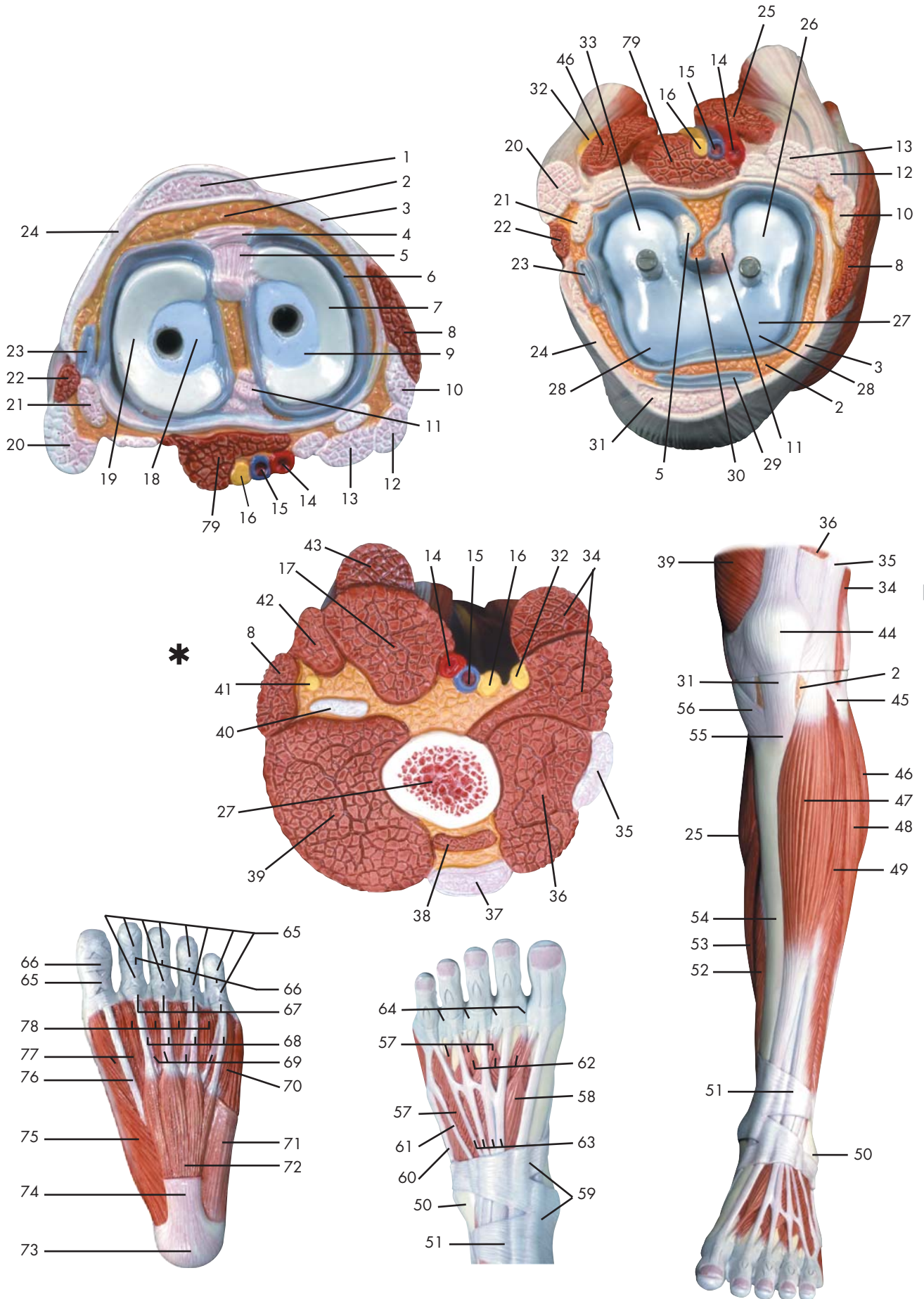
## Perna com a musculatura e o joelho

- 1 Nervo isquiático
- 2 Veia poplítea
- 3 Artéria poplítea
- 4 Músculo semimembranoso
- 5 Tendão do músculo semitendinoso
- 6 Músculo sartório
- 7 Cabeça medial do músculo gastrocnêmio
- 8 Nervo tibial
- 9 Poplíteo
- 10 Músculo tibial posterior
- 11 Tíbia
- 12 Artéria tibial posterior
- 13 Músculo flexor longo dos dedos do pé
- 14 Pescoço do martelo (colo do martelo)
- 15 Retináculo superior dos músculos fibulares
- 16 Retináculo inferior dos músculos fibulares
- 17 Tuberosidade do calcanhar
- 18 Tendão do músculo fibular longo
- 19 Artéria peroneira (artéria fibular)
- 20 Músculo fibular longo (músculo peroneiro longo)
- 21 Artéria tibial anterior
- 22 Músculo plantar
- 23 Cabeça lateral do músculo gastrocnêmio
- 24 Nervo fibular comum
- 25 Tendão do músculo bíceps da coxa
- 26 Tendão do músculo grácil
- 27 Músculo solear
- 28 Tendão do músculo flexor longo dos artelhos
- 29 Retináculo dos músculos flexores do pé
- 30 Tendão do calcâneo (tendão de Aquiles)
- 31 Tendão do músculo gastrocnêmio
- 32 Músculo bíceps da coxa
- 33 Músculo vasto lateral
- 34 Músculo semitendinoso
- 35 Músculo abductor do pequeno artelho
- 36 Tendão do músculo fibular curto
- 37 Músculo extensor curto dos artelhos
- 38 Tendões do músculo extensor longo dos artelhos
- 39 Retináculo inferior dos músculos extensores
- 40 Maléolo lateral (extramaléolo)
- 41 Retináculo superior dos músculos extensores
- 42 Músculo fibular breve (músculo peroneiro curto)
- 43 Músculo extensor longo dos artelhos
- 44 Músculo tibial anterior
- 45 Cabeça da fíbula
- 46 Rótula (patela)
- 47 Trato iliotibial (faixa de Maissiat)
- 48 Músculo reto da coxa
- 49 Músculo vasto medial
- 50 Tendão do músculo quadrado da coxa
- 51 Corpo gorduroso infrapatelar
- 52 Ligamento patelar
- 53 Pé anserino superficial
- 54 Tendão do músculo tibial anterior
- 55 Halus (grande artelho)
- 56 Tendão do músculo tibial superior
- 57 Artéria plantar medial
- 58 Nervo plantar medial
- 59 Tendão do músculo flexor longo do hálux
- 60 Retináculo medial da patela

## 膝部と下腿部

- |               |            |
|---------------|------------|
| 1 坐骨神経        | 48 大腿直筋    |
| 2 膝窩静脈        | 49 内側広筋    |
| 3 膝窩動脈        | 50 大腿方形筋の腱 |
| 4 半膜様筋        | 51 膝蓋下脂肪体  |
| 5 半腱様筋の腱      | 52 膝蓋靭帯    |
| 6 縫工筋         | 53 鵞足      |
| 7 腓腹筋内側頭      | 54 前脛骨筋の腱  |
| 8 脛骨神経        | 55 母指      |
| 9 膝窩筋         | 56 後脛骨筋の腱  |
| 10 後脛骨筋       | 57 内側足底動脈  |
| 11 脛骨         | 58 内側足底神経  |
| 12 後脛骨動脈      | 59 長母指屈筋   |
| 13 長指屈筋       | 60 内側膝蓋支帯  |
| 14 内果, ウチクルブシ |            |
| 15 上腓骨筋支帯     |            |
| 16 下腓骨筋支帯     |            |
| 17 踵骨隆起       |            |
| 18 長腓骨筋の腱     |            |
| 19 腓骨動脈       |            |
| 20 長腓骨筋       |            |
| 21 前脛骨動脈      |            |
| 22 足底筋        |            |
| 23 腓腹筋外側頭     |            |
| 24 総腓骨神経      |            |
| 25 大腿二頭筋の腱    |            |
| 26 薄筋の腱       |            |
| 27 ヒラメ筋       |            |
| 28 長指屈筋の腱     |            |
| 29 足の屈筋支帯     |            |
| 30 踵骨腱        |            |
| 31 腓腹筋の腱      |            |
| 32 大腿二頭筋      |            |
| 33 外側広筋       |            |
| 34 半腱様筋       |            |
| 35 小指外転筋      |            |
| 36 短腓骨筋の腱     |            |
| 37 短指伸筋       |            |
| 38 長指伸筋の腱     |            |
| 39 下伸筋支帯      |            |
| 40 外果, ソトクルブシ |            |
| 41 上伸筋支帯      |            |
| 42 短腓骨筋       |            |
| 43 長指伸筋       |            |
| 44 前脛骨筋       |            |
| 45 腓骨頭        |            |
| 46 膝蓋骨        |            |
| 47 腸脛靭帯       |            |

Latin





- 1 Ligamentum patellae
- 2 Corpus adiposum infrapatellare
- 3 Retinaculum patellae mediale
- 4 Lig. transversum genus
- 5 Lig. cruciatum anterius
- 6 Membrana synovialis
- 7 Meniscus medialis
- 8 M. sartorius
- 9 Tibia, condylus medialis
- 10 M. gracilis, tendo
- 11 Lig. cruciatum posterius
- 12 M. semitendinosus, tendo
- 13 M. semimembranosus, tendo
- 14 A. poplitea
- 15 V. poplitea
- 16 N. tibialis
- 17 M. semimembranosus
- 18 Tibia, condylus lateralis
- 19 Meniscus lateralis
- 20 M. biceps femoris, caput longum
- 21 M. popliteus, tendo
- 22 M. biceps femoris, caput breve
- 23 Recessus subpopliteus
- 24 Retinaculum patellae laterale
- 25 M. gastrocnemius, caput mediale
- 26 Femur, condylus medialis
- 27 Femur
- 28 Femur, facies patellaris
- 29 Bursa infrapatellaris profunda
- 30 Plica synovialis infrapatellaris
- 31 Lig. patellae
- 32 N. fibularis communis
- 33 Femur, condylus lateralis
- 34 M. biceps femoris
- 35 Tractus iliotibialis
- 36 M. vastus lateralis
- 37 M. rectus femoris, tendo
- 38 M. vastus intermedius
- 39 M. vastus medialis
- 40 M. adductor magnus, Tendo
- 41 N. saphenus
- 42 M. gracilis
- 43 M. semitendinosus
- 44 Patella
- 45 Fibula, caput
- 46 M. gastrocnemius, caput laterale
- 47 M. tibialis anterior
- 48 M. peroneus longus
- 49 M. extensor digitorum longus pedis
- 50 Malleolus lateralis
- 51 Retinaculum musculorum extensorum superius
- 52 M. flexor digitorum longus pedis
- 53 M. soleus
- 54 Tibia
- 55 Tibia, tuberositas
- 56 M. sartorius, tendo
- 57 M. extensor digitorum brevis pedis
- 58 M. extensor hallucis brevis
- 59 Retinaculum musculorum extensorum inferius
- 60 M. peroneus brevis, tendo
- 61 M. peroneus tertius, tendo
- 62 Mm. interossei dorsales pedis
- 63 M. extensor digitorum longus pedis, tendines
- 64 Lig. metatarsale transversum superficiale
- 65 Vaginae fibrosae, pars cruciforme
- 66 Vaginae fibrosae, pars anularis
- 67 Lig. metacarpale transversum superficiale
- 68 M. flexor digitorum brevis, tendo
- 69 M. flexor digitorum longus, tendo
- 70 M. flexor digiti minimi brevis pedis
- 71 M. abductor digiti minimi pedis
- 72 M. flexor digitorum brevis pedis
- 73 Tuber calcanei
- 74 Aponeurosis plantaris
- 75 M. abductor hallucis
- 76 M. flexor hallucis longus, tendo
- 77 M. flexor hallucis brevis
- 78 M. lumbricalis pedis
- 79 M. plantaris

## Musclar lower leg with knee

- |   |  |
|---|--|
| 1 Patellar tendon                               | 48 Peroneus longus muscle                            |
| 2 Adipose body of patella                       | 49 Extensor digitorum longus muscle (of foot)        |
| 3 Medial patellar retinaculum                   | 50 Lateral malleolus                                 |
| 4 Transverse ligament of knee                   | 51 Transverse ligament of ankle                      |
| 5 Anterior cruciate ligament                    | 52 Flexor digitorum longus muscle                    |
| 6 Synovial membrane                             | 53 Soleus muscle                                     |
| 7 Medial meniscus of knee                       | 54 Tibia [shin bone]                                 |
| 8 Sartorius muscle                              | 55 Tuberosity of tibia                               |
| 9 Medial condyle of tibia                       | 56 Tendon of sartorius muscle                        |
| 10 Tendon of gracilis muscle                    | 57 Extensor digitorum brevis muscle of foot          |
| 11 Posterior cruciate ligament                  | 58 Extensor hallucis brevis muscle                   |
| 12 Tendon of semitendinosus muscle              | 59 Cruciate ligament of ankle                        |
| 13 Tendon of semimembranosus muscle             | 60 Tendon of peroneus brevis muscle                  |
| 14 Popliteal artery                             | 61 Tendon of peroneus tertius muscle                 |
| 15 Popliteal vein                               | 62 Dorsal interosseous muscles of foot               |
| 16 Tibial nerve                                 | 63 Tendons of extensor digitorum longus pedis muscle |
| 17 Semimembranosus muscle                       | 64 Superficial transverse metatarsal ligament        |
| 18 Lateral condyle of tibia                     | 65 Cruciform part of fibrous tendon sheaths          |
| 19 Lateral meniscus of knee                     | 66 Annular part of fibrous tendon sheaths            |
| 20 Long head of biceps femoris muscle           | 67 Superficial transverse metacarpal ligament        |
| 21 Tendon of popliteal muscle                   | 68 Tendon of flexor digitorum brevis muscle          |
| 22 Short head of biceps femoris muscle          | 69 Tendon of flexor digitorum longus muscle          |
| 23 Subpopliteal recess                          | 70 Flexor digiti minimi brevis muscle of foot        |
| 24 Lateral patellar retinaculum                 | 71 Abductor digiti minimi muscle of foot             |
| 25 Medial head of gastrocnemius muscle          | 72 Flexor digitorum brevis muscle                    |
| 26 Medial condyle of femur                      | 73 Calcaneal tuber                                   |
| 27 Femur [thigh bone]                           | 74 Plantar aponeurosis                               |
| 28 Patellar surface of femur                    | 75 Abductor hallucis muscle                          |
| 29 Deep infrapatellar bursa                     | 76 Tendon of flexor hallucis longus muscle           |
| 30 Infrapatellar synovial fold                  | 77 Flexor hallucis brevis muscle                     |
| 31 Patellar ligament                            | 78 Lumbrical muscle of foot                          |
| 32 Common fibular nerve                         | 79 Plantaris muscle                                  |
| 33 Lateral condyle of femur                     |  |
| 34 Biceps femoris muscle                        |  |
| 35 Iliotibial tract                             |  |
| 36 Vastus lateralis muscle                      |  |
| 37 Tendon of rectus femoris muscle              |  |
| 38 Vastus intermedius muscle                    |  |
| 39 Vastus medialis muscle                       |  |
| 40 Tendon of adductor magnus muscle             |  |
| 41 Saphenous nerve                              |  |
| 42 Gracilis muscle                              |  |
| 43 Semitendinosus muscle                        |  |
| 44 Patella                                      |  |
| 45 Head of fibula                               |  |
| 46 Lateral [great] head of gastrocnemius muscle |  |
| 47 Tibialis anterior muscle                     |  |

\* This figure shows a section that is only visible in the partial model M22 (muscular lower leg with knee).

## Muskelunterschenkel mit Knie

- |   |   |
|---|---|
| 1 Patellarsehne                                 | 48 Langer Wadenbeinmuskel                     |
| 2 Corpus adiposum infrapatellare                | 49 Langer Zehenstrecker                       |
| 3 Retinaculum patellae mediale                  | 50 Außenknöchel                               |
| 4 Lig. transversum genus                        | 51 Retinaculum musculorum extensorum superius |
| 5 Vorderes Kreuzband                            | 52 Langer Zehenbeuger                         |
| 6 Membrana synovialis                           | 53 Schollenmuskel                             |
| 7 Innenmeniskus                                 | 54 Schienbein                                 |
| 8 Schneidermuskel                               | 55 Rauhigkeit des Schienbeins                 |
| 9 Mittlerer Knorren (Schienbein)                | 56 Sehne des Schneidermuskels                 |
| 10 Sehne des Schlankmuskels                     | 57 Kurzer Zehenstrecker                       |
| 11 Hinteres Kreuzband                           | 58 Kurzer Großzehenstrecker                   |
| 12 M. semitendinosus, tendo                     | 59 Retinaculum musculorum extensorum inferius |
| 13 Sehne des halbmembranösen Muskels            | 60 M. peroneus brevis, tendo                  |
| 14 Kniekehlschlagader                           | 61 M. peroneus tertius, tendo                 |
| 15 Kniekehlnvene                                | 62 Zwischenknochenmuskeln (Fußrücken)         |
| 16 Schienbeinnerv                               | 63 Sehnen des langen Zehenstreckers           |
| 17 Halbmembranöser Muskel                       | 64 Lig. metatarsale transversum superficiale  |
| 18 Seitliche Knorren (Schienbein)               | 65 Kreuzförmiger Anteil der Sehnenscheiden    |
| 19 Außenmeniskus                                | 66 Ringförmiger Anteil der Sehnenscheiden     |
| 20 Zweiköpfiger Oberschenkelmuskel, langer Kopf | 67 Lig. metacarpale transversum superficiale  |
| 21 Sehne des Kniekehlmuskels                    | 68 M. flexor digitorum brevis, tendo          |
| 22 Zweiköpfiger Oberschenkelmuskel, kurzer Kopf | 69 M. flexor digitorum longus, tendo          |
| 23 Recessus subpopliteus                        | 70 Kurzer Kleinzehenbeuger                    |
| 24 Retinaculum patellae laterale                | 71 Kleinzehenabzieher                         |
| 25 Mittlerer Kopf des Zwillingswadenmuskels     | 72 Kurzer Zehenbeuger                         |
| 26 Mittlerer Knorren (Oberschenkel)             | 73 Fersenbeinhöcker                           |
| 27 Oberschenkelknochen                          | 74 Sehnenplatte der Fußsohle                  |
| 28 Femur, facies patellaris                     | 75 Abzieher der Großzehe                      |
| 29 Bursa infrapatellaris profunda               | 76 Sehne des langen Großzehenbeugers          |
| 30 Infrapatellare Synovialfalte                 | 77 Kurzer Großzehenbeuger                     |
| 31 Kniescheibenband                             | 78 Spulmuskel des Fußes                       |
| 32 Gemeinsamer Wadenbeinnerv                    | 79 Sohlenspanner                              |
| 33 Seitlicher Knorren (Oberschenkel)            |   |
| 34 Zweiköpfiger Oberschenkelmuskel              |   |
| 35 Faszienspanner des Beines                    |   |
| 36 Seitlicher großer Muskel                     |   |
| 37 Sehne des geraden Schenkelmuskels            |   |
| 38 M. vastus intermedius                        |   |
| 39 Mittlerer großer Muskel                      |   |
| 40 Sehne des großen Anziehers                   |   |
| 41 Verborgener Nerv                             |   |
| 42 Schlankmuskel                                |   |
| 43 Halbsehniger Muskel                          |   |
| 44 Kniescheibe                                  |   |
| 45 Wadenbeinkopf                                |   |
| 46 Seitlicher Kopf des Zwillingswadenmuskels    |   |
| 47 Vorderer Schienbeinmuskel                    |   |

\* Diese Abbildung zeigt einen Schnitt, der nur bei dem Teilmodell M22 (Muskelunterschenkel mit Knie) sichtbar ist.



## Pierna con músculos y con rodilla

- |    |                                     |    |  |
|----|-------------------------------------|----|--|
| 1  | Ligamento rotuliano                 | 48 | M. peroneo largo                                 |
| 2  | Cuerpo adiposo infrarrotuliano      | 49 | M. extensor largo de los dedos del pie           |
| 3  | Retináculo rotuliano medial         | 50 | Maléolo lateral                                  |
| 4  | Lig. transverso de la rodilla       | 51 | Retináculo superior de los músculos extensores   |
| 5  | Lig. cruzado anterior               | 52 | M. flexor largo de los dedos del pie             |
| 6  | Membrana sinovial                   | 53 | M. sóleo   |
| 7  | Menisco medial                      | 54 | Tibia  |
| 8  | M. sartorio                         | 55 | Tibia, tuberosidad                               |
| 9  | Tibia, cóndilo medial               | 56 | M. sartorio tendón                               |
| 10 | M. grácil, tendón                   | 57 | M. extensor corto de los dedos del pie           |
| 11 | Lig. cruzado posterior              | 58 | M. extensor corto del dedo gordo                 |
| 12 | M. semitendinoso, tendón            | 59 | Retináculo inferior de los músculos extensores   |
| 13 | M. semimembranoso, tendón           | 60 | M. peroneo corto, tendón                         |
| 14 | A. poplíteo                         | 61 | M. peroneo tercero, tendón                       |
| 15 | V. poplíteo                         | 62 | Mm. interóseos dorsales del pie                  |
| 16 | N. tibial                           | 63 | M. extensor común de los dedos del pie, tendones |
| 17 | M. semimembranoso                   | 64 | Lig. metatarsiano transverso superficial         |
| 18 | Tibia, cóndilo lateral              | 65 | Vainas fibrosas, porción cruciforme              |
| 19 | Menisco lateral                     | 66 | Vainas fibrosas, porción anular                  |
| 20 | M. bíceps femoral, cabeza larga     | 67 | Lig. transverso superficial del metacarpo        |
| 21 | M. poplíteo, tendón                 | 68 | M. flexor corto de los dedos, tendón             |
| 22 | M. bíceps femoral, cabeza corta     | 69 | M. flexor largo de los dedos, tendón             |
| 23 | Depresión subpoplíteo               | 70 | M. flexor corto del dedo pequeño                 |
| 24 | Retináculo rotuliano lateral        | 71 | M. separador del dedo pequeño                    |
| 25 | M. gastrocnemio, cabeza medial      | 72 | M. flexor corto de los dedos del pie             |
| 26 | Fémur, cóndilo medial               | 73 | Tuberosidad del calcáneo                         |
| 27 | Fémur                               | 74 | Aponeurosis plantar                              |
| 28 | Fémur, cara para la rótula          | 75 | M. separador del dedo del dedo gordo             |
| 29 | Bolsa infrarrotuliana profunda      | 76 | M. flexor largo del dedo cordo, tendón           |
| 30 | Repliegue sinovial infrarrotuliano  | 77 | M. flexor corto del dedo cordo                   |
| 31 | Lig. rotuliano                      | 78 | M. lumbrical del pie                             |
| 32 | N. peroneo común                    | 79 | M. plantar                                       |
| 33 | Fémur, cóndilo lateral              |    |  |
| 34 | M. bíceps femoral                   |    |  |
| 35 | Tracto iliotibial                   |    |  |
| 36 | M. vasto lateral                    |    |  |
| 37 | M. recto anterior del muslo, tendón |    |  |
| 38 | M. crural                           |    |  |
| 39 | M. vasto medial                     |    |  |
| 40 | M. aductor mayor                    |    |  |
| 41 | N. safeno                           |    |  |
| 42 | M. grácil                           |    |  |
| 43 | M. semitendinoso                    |    |  |
| 44 | Rótula                              |    |  |
| 45 | Peroné, cabeza                      |    |  |
| 46 | M. gastrocnemio, cabeza lateral     |    |  |
| 47 | M. tibial anterior                  |    |  |

\* Esta figura muestra un corte que sólo se puede ver en el modelo parcial M22 (pierna con musculatura y rodilla).

## Musculature de la jambe avec genou

- 1 Ligament patellaire
- 2 Corps adipeux infrapatellaire
- 3 Rétinacle médial de la rotule
- 4 Ligament transverse du genou
- 5 Ligament croisé antérieur
- 6 Membrane synoviale
- 7 Ménisque interne
- 8 Muscle couturier
- 9 Tibia, condyle médial
- 10 Muscle gracile, tendon
- 11 Ligament croisé postérieur
- 12 Muscle semitendineux, tendon
- 13 Muscle semimembraneux, tendo
- 14 Artère poplitée
- 15 Veine poplitée
- 16 Nerf tibial
- 17 Muscle semimembraneux
- 18 Tibia, condyle latéral
- 19 Ménisque externe
- 20 Muscle biceps du fémur, tête longue
- 21 M. poplité, tendon
- 22 Muscle biceps du fémur, tête courte
- 23 Récessus souspoplité
- 24 Rétinacle latéral de la rotule
- 25 Muscle gastrocnémien, tête médiale
- 26 Fémur, condyle médial
- 27 Fémur
- 28 Fémur, face patellaire
- 29 Bourse infrapatellaire profonde
- 30 Pli synovial infrapatellaire
- 31 Ligament de la rotule
- 32 Nerf péronier commun
- 33 Fémur, condyle latérale
- 34 Muscle biceps du fémur
- 35 Faisceau iliotibial
- 36 Muscle vaste latéral
- 37 M. fémoral droit, tendon
- 38 Muscle vaste intermédiaire
- 39 Muscle vaste médial
- 40 M. adducteur du fémur, tendon
- 41 Nerf saphène
- 42 Muscle gracile
- 43 Muscle semitendineux
- 44 Rotule
- 45 Péroné, tête
- 46 Muscle gastrocnémien, tête latérale
- 47 Muscle tibial antérieur
- 48 Muscle péronier long
- 49 Muscle extenseur long des orteils
- 50 Malléole latérale
- 51 Rétinacle des muscles extenseurs supérieurs
- 52 Muscle flexeur long des doigts du pied
- 53 Muscle soléaire
- 54 Tibia
- 55 Tibia, tubérosité
- 56 Muscle couturier, tendon
- 57 Muscle extenseur court des orteils
- 58 Muscle extenseur court du grand orteil
- 59 Rétinacle des muscles extenseurs inférieurs
- 60 Muscle péronier court, tendon
- 61 Muscle péronier antérieur, tendon
- 62 Muscles interosseux dorsaux du pied
- 63 M. extenseur long des orteils, tendons
- 64 Ligament métatarsien transverse superficiel
- 65 Gaines fibreuses, partie cruciforme
- 66 Gaines fibreuses, partie anulaire
- 67 Lig. Métacarpien transverse superficiel
- 68 Muscle flexeur court des doigts, tendon
- 69 Muscle flexeur long des doigts, tendon
- 70 Muscle flexeur court du plus petit doigt du pied
- 71 Muscle abducteur du petit doigt du pied
- 72 Muscle flexeur court des doigts du pied
- 73 Tuber du calcaneus
- 74 Aponévrose plantaire
- 75 Muscle abducteur du grand orteil
- 76 Muscle flexeur long du grand orteil, tendon
- 77 Muscle flexeur court du grand orteil
- 78 Muscle lombrical du pied
- 79 Muscle plantaire

\* Cette illustration montre une coupe qui n'est visible que pour le modèle partiel M22 (muscle de la jambe avec genou).

## Perna com a musculatura e o joelho

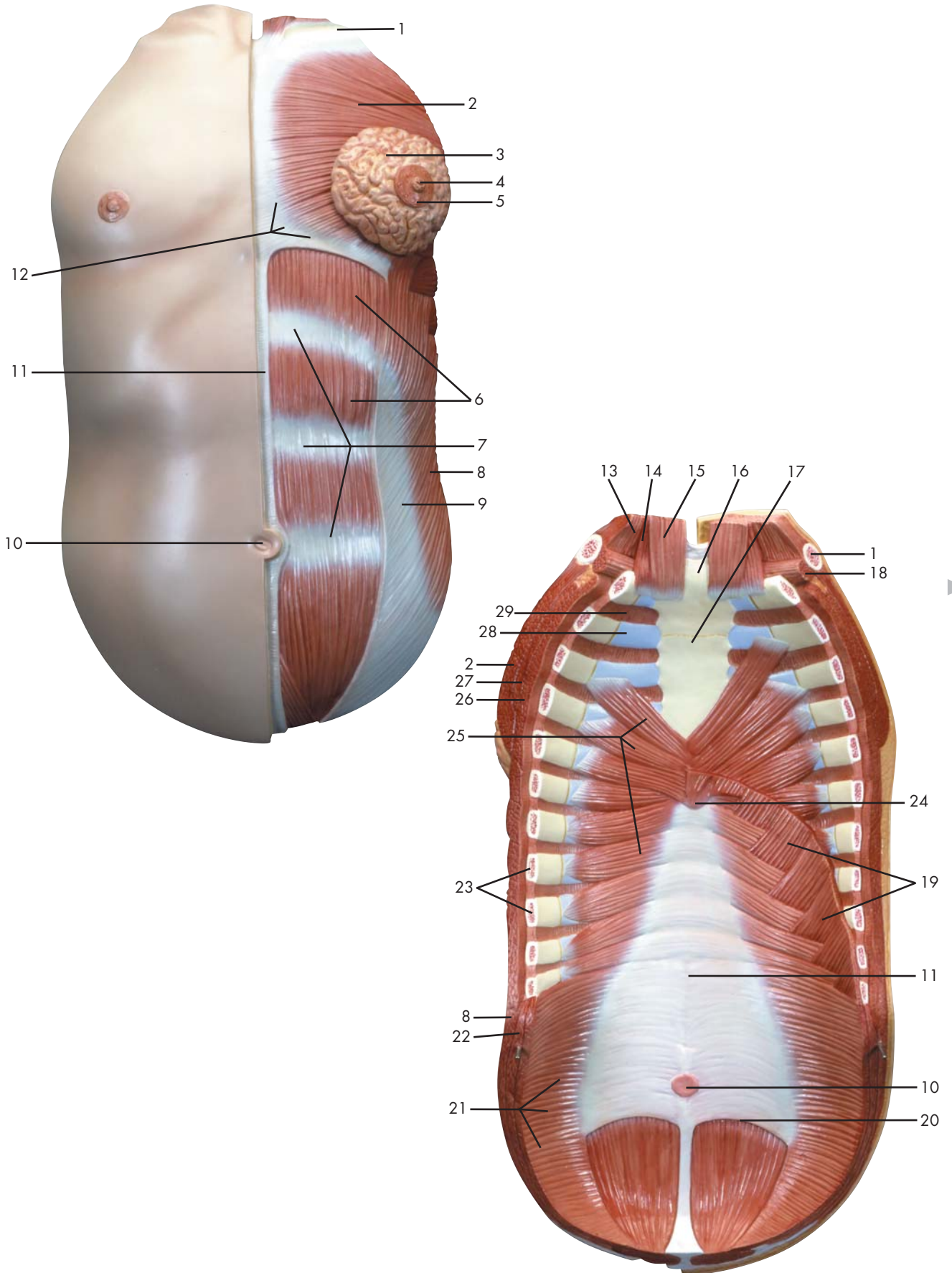
- 1 Ligamento patelar
- 2 Corpo gorduroso infrapatelar
- 3 Retináculo medial da patela
- 4 Ligamento transversal do joelho
- 5 Ligamento cruzado anterior
- 6 Membrana sinovial
- 7 Menisco medial
- 8 Músculo sartório
- 9 Côndilo medial da tíbia
- 10 Tendão do músculo grácil
- 11 Ligamento cruzado posterior
- 12 Tendão do músculo semitendinoso
- 13 Tendão do músculo semimembranoso
- 14 Artéria poplítea
- 15 Veia poplítea
- 16 Nervo tibial
- 17 Músculo semimembranoso
- 18 Côndilo lateral da tíbia
- 19 Menisco lateral
- 20 Cabeça longa do músculo bíceps da coxa
- 21 Tendão do músculo poplíteo
- 22 Cabeça curta do músculo bíceps femoral
- 23 Recesso supoplíteo
- 24 Retináculo lateral da patela
- 25 Cabeça medial do músculo gastrocnêmio
- 26 Côndilo medial do fêmur
- 27 Fêmur
- 28 Superfície patelar do fêmur
- 29 Bolsa infrapatelar profunda
- 30 Prega sinovial infrapatelar
- 31 Ligamento patelar
- 32 Nervo fibular comum
- 33 Côndilo lateral do fêmur
- 34 Músculo bíceps da coxa
- 35 Trato iliotibial (faixa de Maissiat)
- 36 Músculo vasto lateral
- 37 Tendão do músculo reto da coxa
- 38 Músculo vasto intermédio
- 39 Músculo vasto medial
- 40 Tendão do músculo grande adutor
- 41 Nervo safeno
- 42 Músculo grácil
- 43 Músculo semitendinoso
- 44 Rótula (patela)
- 45 Cabeça da fíbula
- 46 Cabeça lateral do músculo gastrocnêmio
- 47 Músculo tibial anterior
- 48 Músculo fibular longo (músculo peroneiro longo)
- 49 Músculo extensor longo dos artelhos
- 50 Maléolo lateral (extramaléolo)
- 51 Retináculo superior dos músculos extensores
- 52 Músculo flexor longo dos dedos do pé
- 53 Músculo solear
- 54 Tíbia
- 55 Tuberosidade tibial
- 56 Tendão do músculo sartório
- 57 Músculo extensor curto dos artelhos
- 58 Músculo extensor curto do hálux
- 59 Retináculo inferior dos músculos extensores
- 60 Tendão do músculo fibular curto
- 61 Tendão do músculo fibular terceiro
- 62 Músculos interósseos dorsais do pé
- 63 Tendões do músculo extensor longo dos artelhos
- 64 Ligamento metatarsiando transverso superficial
- 65 Bainhas fibrosas, parte cruciforme
- 66 Bainhas fibrosas, parte anular
- 67 Ligamento metacarpiano transverso superficial
- 68 Tendão do músculo flexor curto dos artelhos
- 69 Tendão do músculo flexor longo dos artelhos
- 70 Músculo flexor curto do pequeno artelho
- 71 Músculo abdutor do pequeno artelho
- 72 Músculo flexor curto dos artelhos
- 73 Tuberosidade do calcânhar
- 74 Aponeurose plantar
- 75 Músculo abdutor do grande artelho
- 76 Tendão do músculo flexor longo do hálux
- 77 Músculo flexor curto do hálux
- 78 Músculo lumbrical do pé
- 79 Músculo plantar

\* Esta ilustração representa uma seção somente visível no modelo parcial M22 (modelo de perna com músculos e joelho).

## 膝部と下腿部

- |            |               |
|------------|---------------|
| 1 膝蓋靭帯     | 48 長腓骨筋       |
| 2 膝蓋下脂肪体   | 49 長指伸筋       |
| 3 内側膝蓋支帯   | 50 外果, ソトクルブシ |
| 4 膝横靭帯     | 51 上伸筋支帯      |
| 5 前十字靭帯    | 52 長指屈筋       |
| 6 滑膜       | 53 ヒラメ筋       |
| 7 内側半月     | 54 脛骨         |
| 8 縫工筋      | 55 脛骨粗面       |
| 9 内側顆      | 56 縫工筋の腱      |
| 10 薄筋の腱    | 57 短指伸筋       |
| 11 後十字靭帯   | 58 短母指伸筋      |
| 12 半腱様筋の腱  | 59 下伸筋支帯      |
| 13 半膜様筋の腱  | 60 短腓骨筋の腱     |
| 14 膝窩動脈    | 61 第3腓骨筋      |
| 15 膝窩静脈    | 62 背側骨間筋      |
| 16 脛骨神経    | 63 長指伸筋の腱     |
| 17 半膜様筋    | 64 浅横中足靭帯     |
| 18 外側顆     | 65 手指の線維鞘の十字部 |
| 19 外側半月    | 66 手指の線維鞘の輪状部 |
| 20 大腿二頭筋長頭 | 67 浅横中手靭帯     |
| 21 膝窩筋の腱   | 68 短指屈筋の腱     |
| 22 大腿二頭筋短頭 | 69 長指屈筋の腱     |
| 23 膝窩筋下陥凹  | 70 短小指屈筋      |
| 24 外側膝蓋支帯  | 71 小指外転筋      |
| 25 腓腹筋内側頭  | 72 短指屈筋       |
| 26 内側顆     | 73 踵骨隆起       |
| 27 大腿骨     | 74 足底腱膜       |
| 28 膝蓋面     | 75 母指外転筋      |
| 29 深膝蓋下包   | 76 長母指屈筋      |
| 30 膝蓋下滑膜ヒダ | 77 短母指屈筋      |
| 31 膝蓋靭帯    | 78 虫様筋        |
| 32 総腓骨神経   | 79 足底筋        |
| 33 外側顆     |               |
| 34 大腿二頭筋   |               |
| 35 腸脛靭帯    |               |
| 36 外側広筋    |               |
| 37 大腿直筋の腱  |               |
| 38 中間広筋    |               |
| 39 内側広筋    |               |
| 40 大内転筋の腱  |               |
| 41 伏在神経    |               |
| 42 薄筋      |               |
| 43 半腱様筋    |               |
| 44 膝蓋骨     |               |
| 45 腓骨頭     |               |
| 46 腓腹筋外側頭  |               |
| 47 前脛骨筋    |               |

\* この写真は下腿の単品モデルM22のみでご覧頂ける断面を示しています。



Latin





- 1 Clavicula
- 2 M. pectoralis major
- 3 Mamma, lobuli glandulae
- 4 Papilla mammaria
- 5 Mamma, areola
- 6 M. rectus abdominis
- 7 Intersectio tendinea
- 8 M. obliquus externus abdominis
- 9 Vagina m. recti abdominis
- 10 Anulus umbilicalis
- 11 Linea alba
- 12 Lig. costoxiphoideum
- 13 M. sternocleidomastoideus
- 14 M. sternohyoideus
- 15 M. thyrohyoideus
- 16 Sternum, manubrium
- 17 Sternum
- 18 M. subclavius
- 19 Diaphragma, pars costalis
- 20 Linea arcuata
- 21 M. transversus abdominis
- 22 M. obliquus internus abdominis
- 23 Costae
- 24 Sternum, processus xiphoideus
- 25 M. transversus thoracis
- 26 M. serratus anterior
- 27 M. pectoralis minor
- 28 Cartilago costalis
- 29 Mm. intercostales interni

## Chest wall and abdominal wall muscles

- 1 Clavicle
- 2 Pectoralis major muscle
- 3 Glandular lobules of breast
- 4 Mammary papilla
- 5 Areola of mammary gland
- 6 Rectus abdominis muscle
- 7 Tendinous intersection
- 8 Obliquus externus abdominis muscle
- 9 Sheath of rectus abdominis muscle
- 10 Umbilicus
- 11 White line of abdomen
- 12 Costoxiphoid ligament
- 13 Sternocleidomastoideus muscle
- 14 Sternohyoideus muscle
- 15 Thyrohyoideus muscle
- 16 Manubrium of sternum
- 17 Breast bone
- 18 Subclavius muscle
- 19 Costal part of diaphragm
- 20 Arcuate line
- 21 Transversus abdominis muscle
- 22 Obliquus internus abdominis muscle
- 23 Ribs
- 24 Xiphoid process
- 25 Transversus thoracis muscle
- 26 Serratus anterior muscle
- 27 Pectoralis minor muscle
- 28 Costicartilage [costal cartilage]
- 29 Internal intercostal muscles



## Muskeln der Brust- und Bauchwand

- 1 Schlüsselbein
- 2 Großer Brustmuskel
- 3 Brustdrüse, Läppchen
- 4 Brustwarze
- 5 Warzenhof
- 6 Gerader Bauchmuskel
- 7 Intersectio tendinea
- 8 Äußerer schräger Bauchmuskel
- 9 Scheide des geraden Bauchmuskels
- 10 Nabel
- 11 Weiße Linie
- 12 Lig. costoxiphoideum
- 13 Kopfwender
- 14 M. sternohyoideus
- 15 Schildknorpel-Zungenbeinmuskel
- 16 Handgriff des Brustbeins
- 17 Brustbein
- 18 M. subclavius
- 19 Zwerchfell, Rippenteil
- 20 Bogenförmige Linie
- 21 Querer Bauchmuskel
- 22 Innerer schräger Bauchmuskel
- 23 Rippen
- 24 Schwertfortsatz
- 25 Querer Brustkorbmuskel
- 26 Vorderer Sägemuskel
- 27 Kleiner Brustmuskel
- 28 Rippenknorpel
- 29 Innere Zwischenrippenmuskeln



## Músculos de la pared torácica y abdominal

- 1 Clavícula
- 2 M. pectoral mayor
- 3 Mama, lobulillos de la glándula mamaria
- 4 Papila mamaria, pezón
- 5 Mama
- 6 M. recto del abdomen
- 7 Intersección tendinosa
- 8 M. oblicuo externo del abdomen
- 9 Vaina del músculo recto del abdomen
- 10 Anillo umbilical
- 11 Línea alba
- 12 Lig. costoxifoideo
- 13 M. esternalocleidomastoideo
- 14 M. esternohioideo
- 15 M. tirohioideo
- 16 Esternón, manubrio
- 17 Esternón
- 18 M. subclavio
- 19 Diafragma, porción costal
- 20 Línea arqueada
- 21 M. transverso del abdomen
- 22 M. oblicuo interno del abdomen
- 23 Costillas
- 24 Apófisis xifoides
- 25 M. transverso torácico
- 26 M. serrato anterior
- 27 M. pectoral menor
- 28 Cartílago costal
- 29 Mm. intercostales internos



## Muscles de la paroi thoracique et de la paroi abdominale

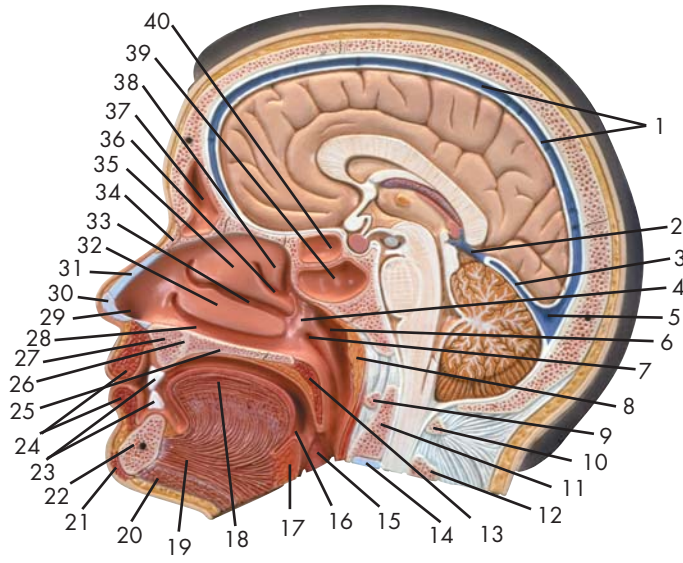
- 1 Clavicule
- 2 Grand muscle pectoral
- 3 Mamelle, lobe glandulaire
- 4 Papille mammaire
- 5 Mamelle, aérole
- 6 Muscle droit de l'abdomen
- 7 Intersection tendineuse
- 8 Muscle oblique externe de l'abdomen
- 9 Gaine du muscle droit de l'abdomen
- 10 Anneau ombilical
- 11 Ligne blanche de l'abdomen
- 12 Ligament costoxiphoïde
- 13 Muscle sternocléidomastoïdien
- 14 Muscle sternohyoïdien
- 15 Muscle thyrohyoïde
- 16 Sternum, manche
- 17 Sternum
- 18 Muscle sous-clavier
- 19 Diaphragme, partie costale
- 20 Ligne arquée
- 21 Muscle transverse de l'abdomen
- 22 Muscle oblique interne de l'abdomen
- 23 Côtes
- 24 Pointe du sternum
- 25 Muscle transverse du thorax
- 26 Muscle dentelé antérieur
- 27 Petit muscle pectoral
- 28 Cartilage costal
- 29 Muscles intercostaux internes

## Parede torácica e músculos da parede abdominal

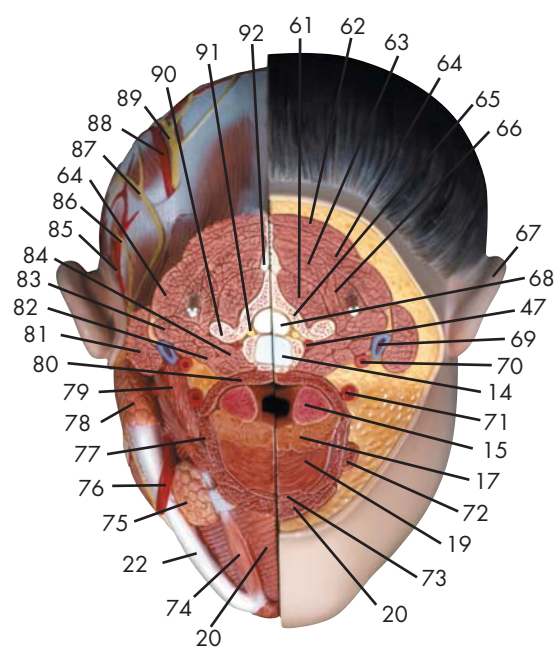
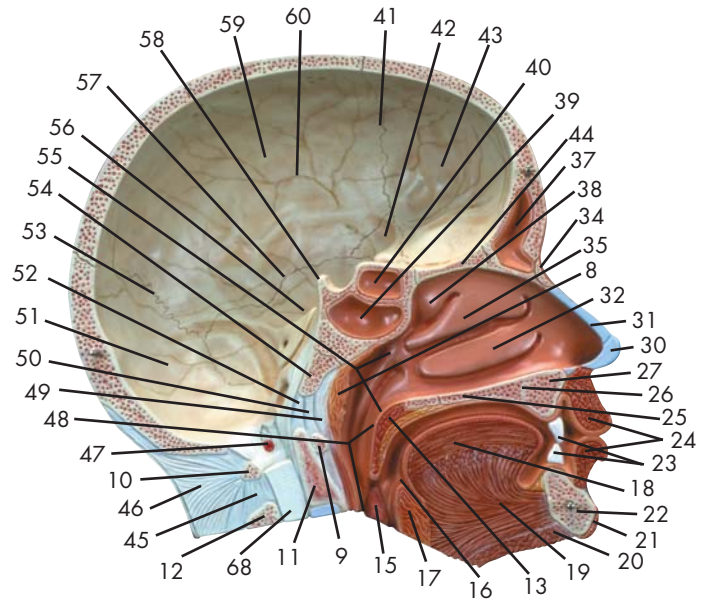
- 1 Clavicula
- 2 Músculo grande peitoral
- 3 Lóbulos da glândula mamária
- 4 Mamilo
- 5 Areola da mama
- 6 Músculo reto do abdome
- 7 Interseção tendinosa
- 8 Músculo oblíquo externo do abdome
- 9 Bainha do músculo reto do abdome
- 10 Ânulo umbilical
- 11 Linha branca (linha de Hunter)
- 12 Ligamento costoxifóideo
- 13 Músculo esternocleidomastóideo  
(músculo esterno-mastóideo)
- 14 Músculo esternoióideo
- 15 Músculo tireoióideo
- 16 Manúbrio esternal (pré-esterno)
- 17 Esterno
- 18 Músculo subclávio
- 19 Diafragma, porção costal
- 20 Linha arqueada
- 21 Músculo transverso do abdome
- 22 Músculo oblíquo interno do abdome
- 23 Costelas
- 24 Cartilagem xifóidea
- 25 Músculo transverso do tórax
- 26 Músculo serrátil anterior
- 27 Músculo peitoral menor
- 28 Cartilagem costal (costocartilagem)
- 29 Músculos intercostais internos

## 胸壁と腹壁の筋

- 1 鎖骨
- 2 大胸筋
- 3 乳腺小葉
- 4 乳頭
- 5 乳輪
- 6 腹直筋
- 7 腱画
- 8 外腹斜筋
- 9 腹直筋鞘
- 10 臍輪
- 11 白線
- 12 肋剣靭帯
- 13 胸鎖乳突筋
- 14 胸骨舌骨筋
- 15 甲状舌骨筋
- 16 胸骨柄
- 17 胸骨
- 18 鎖骨下筋
- 19 横隔膜, 肋骨部
- 20 弓状線
- 21 腹横筋
- 22 内腹斜筋
- 23 肋骨
- 24 剣状突起
- 25 胸横筋
- 26 前鋸筋
- 27 小胸筋
- 28 肋軟骨
- 29 内肋間筋



Latin





- 1 Sinus sagittalis superior
- 2 V. magna cerebri
- 3 Sinus rectus
- 4 Meatus nasopharyngeus
- 5 Confluens sinuum
- 6 Recessus pharyngeus
- 7 Tuba auditoria, ostium pharyngeum
- 8 Tonsilla pharyngealis [tonsilla adenoidea]
- 9 Atlas, arcus anterior
- 10 Atlas, arcus posterior
- 11 Axis, dens
- 12 Axis, processus spinosus
- 13 Palatum molle [Velum palatinum]
- 14 Discus intervertebralis
- 15 Tonsilla palatina
- 16 Foramen cecum
- 17 Tonsilla lingualis
- 18 Lingua
- 19 M. genioglossus
- 20 M. mylohyoideus
- 21 M. mentalis
- 22 Mandibula
- 23 Dens incisivus I
- 24 M. orbicularis oris
- 25 Palatum durum
- 26 Canalis incisivus
- 27 Maxilla
- 28 Meatus nasi inferior
- 29 Nasus, vestibulum
- 30 Cartilago alaris major
- 31 Septum nasi, cartilago
- 32 Concha nasalis inferior
- 33 Meatus nasi medius
- 34 Os nasale
- 35 Concha nasalis media
- 36 Meatus nasi superior
- 37 Sinus frontalis
- 38 Concha nasalis superior
- 39 Sinus sphenoidalis
- 40 Sinus ethmoidales
- 41 Sutura coronalis
- 42 Os sphenoidale
- 43 Os frontale
- 44 Os ethmoidale, lamina cribrosa
- 45 Lig. interspinale
- 46 Lig. nuchae
- 47 A. vertebralis
- 48 Pharynx
- 49 Fascia pharyngobasilaris
- 50 Membrana atlantooccipitalis anterior
- 51 Os occipitale
- 52 Lig. apicis dentis
- 53 Sutura lambdoidea
- 54 Os occipitale, pars basilaris
- 55 Nasopharynx
- 56 Os temporale
- 57 Sutura squamosa
- 58 Dorsum sellae
- 59 Os parietale
- 60 Os parietale, sulcus arterialis
- 61 M. multifidus
- 62 M. trapezius
- 63 M. semispinalis capitis
- 64 M. levator scapulae
- 65 Vertebra cervicalis
- 66 M. splenius capitis et cervicis
- 67 Auris externa
- 68 Medulla spinalis
- 69 V. jugularis interna
- 70 A. carotis interna
- 71 A. carotis externa
- 72 M. stylohyoideus
- 73 M. geniohyoideus
- 74 M. digastricus, venter anterior
- 75 Glandula submandibularis
- 76 A. facialis
- 77 M. hyoglossus
- 78 Glandula parotidea
- 79 M. digastricus, venter posterior
- 80 M. constrictor pharyngis superior
- 81 M. sternocleidomastoideus
- 82 M. scalenus anterior
- 83 M. scalenus medius
- 84 M. longus colli
- 85 A. auricularis posterior
- 86 N. auricularis magnus
- 87 N. occipitalis minor
- 88 A. occipitalis
- 89 N. occipitalis major
- 90 Processus transversus
- 91 N. spinalis cervicalis
- 92 Processus spinosus

## Head

- |   |  |
|---|--|
| 1 Superior sagittal sinus                       | 48 Pharynx                               |
| 2 Great cerebral vein                           | 49 Pharyngobasilar fascia                |
| 3 Straight sinus                                | 50 Anterior atlantooccipital membrane    |
| 4 Nasopharyngeal meatus                         | 51 Occipital bone                        |
| 5 Confluence of sinuses                         | 52 Apical dental ligament                |
| 6 Pharyngeal recess                             | 53 Lambdoid suture                       |
| 7 Pharyngeal opening of auditory tube           | 54 Basilar part of occipital bone        |
| 8 Pharyngeal tonsil [adenoid tonsil]            | 55 Nasal pharynx                         |
| 9 Anterior arch of atlas                        | 56 Temporal bone                         |
| 10 Posterior arch of atlas                      | 57 Squamosal suture                      |
| 11 Dens axis                                    | 58 Dorsum sellae                         |
| 12 Spinous process of axis                      | 59 Parietal bone                         |
| 13 Soft palate                                  | 60 Artery sulcus of parietal bone        |
| 14 Intervertebral disc                          | 61 Multifidus muscle                     |
| 15 Palatine tonsil                              | 62 Trapezius muscle                      |
| 16 Cecal foramen                                | 63 Semispinalis capitis muscle           |
| 17 Lingual tonsil                               | 64 Levator scapulae muscle               |
| 18 Tongue                                       | 65 Cervical vertebra                     |
| 19 Genioglossus muscle                          | 66 Splenius capitis and cervicis muscle  |
| 20 Mylohyoid muscle                             | 67 External ear                          |
| 21 Mental muscle                                | 68 Spinal marrow                         |
| 22 Mandibula [mandible]                         | 69 Internal jugular vein                 |
| 23 First incisor                                | 70 Internal carotid artery               |
| 24 Orbicularis oris muscle                      | 71 External carotid artery               |
| 25 Hard palate                                  | 72 Stylohyoid muscle                     |
| 26 Incisive canal                               | 73 Geniohyoid muscle                     |
| 27 Maxillary bone                               | 74 Anterior belly of digastric muscle    |
| 28 Inferior nasal meatus                        | 75 Submandibular gland                   |
| 29 Nasal vestibule                              | 76 Facial artery                         |
| 30 Greater alar cartilage                       | 77 Hyoglossus muscle                     |
| 31 Cartilage of nasal septum                    | 78 Parotid gland                         |
| 32 Inferior turbinate bone                      | 79 Posterior belly of digastric muscle   |
| 33 Middle nasal meatus                          | 80 Constrictor pharyngis superior muscle |
| 34 Nasal bone                                   | 81 Sternocleidomastoideus muscle         |
| 35 Middle turbinate bone                        | 82 Scalenus anterior muscle              |
| 36 Superior nasal meatus                        | 83 Scalenus medius muscle                |
| 37 Frontal sinus                                | 84 Longus colli muscle                   |
| 38 Superior turbinate bone                      | 85 Posterior auricular artery            |
| 39 Sphenoidal sinus                             | 86 Great auricular nerve                 |
| 40 Ethmoidal sinus                              | 87 Lesser occipital nerve                |
| 41 Coronal suture                               | 88 Occipital artery                      |
| 42 Sphenoid bone                                | 89 Greater occipital nerve               |
| 43 Frontal bone                                 | 90 Transverse process                    |
| 44 Cribrous lamina of ethmoid bone              | 91 Cervical spinal nerve                 |
| 45 Interspinal ligament [interspinous ligament] | 92 Spinous process                       |
| 46 Nuchal ligament [neck ligament]              |  |
| 47 Vertebral artery                             |  |

## Kopf

- 1 Sinus sagittalis superior
- 2 Große Großhirnvene
- 3 Gerader Hirnsinus
- 4 Nasen-Rachen-Gang
- 5 Confluens sinuum
- 6 Recessus pharyngeus
- 7 Rachenmündung der Eustachischen Röhre
- 8 Rachenmandel
- 9 Vorderer Bogen des Atlas
- 10 Hinterer Bogen des Atlas
- 11 Zahn des Axis
- 12 Dornfortsatz des Axis
- 13 Weicher Gaumen, Gaumensegel
- 14 Zwischenwirbelscheibe, Bandscheibe
- 15 Gaumenmandel
- 16 Foramen cecum
- 17 Zungenmandel
- 18 Zunge
- 19 M. genioglossus
- 20 M. mylohyoideus
- 21 Kinnmuskel
- 22 Unterkiefer
- 23 1. Schneidezahn
- 24 Ringmuskel des Mundes
- 25 Harter Gaumen
- 26 Canalis incisivus
- 27 Oberkiefer
- 28 Unterer Nasengang
- 29 Nasenvorraum
- 30 Großer Nasenflügelknorpel
- 31 Knorpel der Nasenscheidewand
- 32 Untere Nasenmuschel
- 33 Mittlerer Nasengang
- 34 Nasenbein
- 35 Mittlere Nasenmuschel
- 36 Oberer Nasengang
- 37 Stirnhöhle
- 38 Obere Nasenmuschel
- 39 Sinus sphenoidalis
- 40 Siebbeinhöhlen
- 41 Kranznaht
- 42 Keilbein
- 43 Stirnbein
- 44 Os ethmoidale, lamina cribrosa
- 45 Lig. interspinale
- 46 Lig. nuchae
- 47 Wirbelschlagader
- 48 Rachen
- 49 Fascia pharyngobasilaris
- 50 Membrana atlantooccipitalis anterior
- 51 Hinterhauptsbein
- 52 Lig. apicis dentis
- 53 Lambdanaht
- 54 Os occipitale, pars basilaris
- 55 Nasenrachenraum
- 56 Schläfenbein
- 57 Sutura squamosa
- 58 Dorsum sellae
- 59 Scheitelbein
- 60 Scheitelbein, Arterienfurche
- 61 M. multifidus
- 62 Kapuzenmuskel
- 63 Halbdornmuskel des Kopfes
- 64 Schulterblattheber
- 65 Halswirbel
- 66 Riemenmuskel des Kopfes und des Halses
- 67 Außenohr
- 68 Rückenmark
- 69 Innere Drosselvene
- 70 Innere Kopf-Halsschlagader
- 71 Äußere Kopf-Halsschlagader
- 72 M. stylohyoideus
- 73 M. geniohyoideus
- 74 Zweibäuchiger Muskel, vorderer Bauch
- 75 Unterkieferdrüse
- 76 Gesichtsschlagader
- 77 M. hyoglossus
- 78 Ohrspeicheldrüse
- 79 Zweibäuchiger Muskel, hinterer Bauch
- 80 M. constrictor pharyngis superior
- 81 Kopfwender
- 82 Vorderer Treppenmuskel
- 83 Mittlerer Treppenmuskel
- 84 M. longus colli
- 85 A. auricularis posterior
- 86 Großer Ohrmuschelnerv
- 87 N. occipitalis minor
- 88 A. occipitalis
- 89 N. occipitalis major
- 90 Querfortsatz
- 91 N. spinalis cervicalis
- 92 Dornfortsatz



## Cabeza

- |    |  |    |                                       |
|----|--|----|---------------------------------------|
| 1  | Seno sagital superior                  | 48 | Faringe                               |
| 2  | Vena de Galeno                         | 49 | Fascia faringobasilar                 |
| 3  | Seno recto                             | 50 | Membrana atlanto-occipital anterior   |
| 4  | Canal nasofaríngeo                     | 51 | Hueso occipital                       |
| 5  | Confluencia sinusal                    | 52 | Lig. ápex dental                      |
| 6  | Receso faríngeo                        | 53 | Sutura lambdoidea                     |
| 7  | Trompa auditiva, orificio faríngeo     | 54 | H. occipital, porción basilar         |
| 8  | Amígdala faríngea [amígdala adenoides] | 55 | Nasofaringe                           |
| 9  | Atlas, arco anterior                   | 56 | Hueso temporal                        |
| 10 | Atlas, arco posterior                  | 57 | Sutura escamosa                       |
| 11 | Axis, diente                           | 58 | Dorso de la silla turca               |
| 12 | Axis, apófisis espinosa                | 59 | Hueso parietal                        |
| 13 | Paladar blando [velo palatino]         | 60 | Hueso parietal, surco arterial        |
| 14 | Disco intervertebral                   | 61 | M. multífido                          |
| 15 | Amígdala palatina                      | 62 | M. trapecio                           |
| 16 | Orificio ciego                         | 63 | M. semiespinoso de la cabeza          |
| 17 | Amígdala lingual                       | 64 | M. elevador de la escápula            |
| 18 | Lengua                                 | 65 | Vértebra cervical                     |
| 19 | M. geniogloso                          | 66 | M. esplenio de la cabeza y del cuello |
| 20 | M. milohioideo                         | 67 | Oído externo                          |
| 21 | M. mental                              | 68 | Médulla espinal                       |
| 22 | Mandíbula                              | 69 | V. yugular interna                    |
| 23 | Diente incisivo I                      | 70 | A. carótida interna                   |
| 24 | M. orbicular de la boca                | 71 | A. carótida externa                   |
| 25 | Paladar duro                           | 72 | M. estilohioideo                      |
| 26 | Conducto incisivo                      | 73 | M. geniohioideo                       |
| 27 | Maxilar                                | 74 | M. digástrico, vientre anterior       |
| 28 | Meato nasal inferior                   | 75 | Glándula submandibular                |
| 29 | Nariz, vestíbulo                       | 76 | A. facial                             |
| 30 | Cartílago alar mayor                   | 77 | M. hiogloso                           |
| 31 | Tabique nasal, cartílago               | 78 | Glándula parótida                     |
| 32 | Cornete nasal inferior                 | 79 | M. digástrico, vientre posterior      |
| 33 | Meato nasal medio                      | 80 | M. constrictor superior de la faringe |
| 34 | Hueso nasal                            | 81 | M. estrenocleidomastoideo             |
| 35 | Cornete nasal medio                    | 82 | M. escaleno anterior                  |
| 36 | Meato nasal superior                   | 83 | M. escaleno medio                     |
| 37 | Seno frontal                           | 84 | M. largo del cuello                   |
| 38 | Cornete nasal superior                 | 85 | A. auricular posterior                |
| 39 | Seno esfenoidal                        | 86 | N. auricular mayor                    |
| 40 | Celdas etmoidales                      | 87 | N. occipital menor                    |
| 41 | Sutura coronal                         | 88 | A. occipital                          |
| 42 | Hueso esfenoides                       | 89 | N. occipital mayor                    |
| 43 | Hueso frontal                          | 90 | Apófisis transversa                   |
| 44 | H. etmoidal, lámina cribosa            | 91 | N. espinal cervical                   |
| 45 | Lig. interespinoso                     | 92 | Apófisis espinosa                     |
| 46 | Lig. nuchal                            |    |                                       |
| 47 | A. vertebral                           |    |                                       |

## Tête

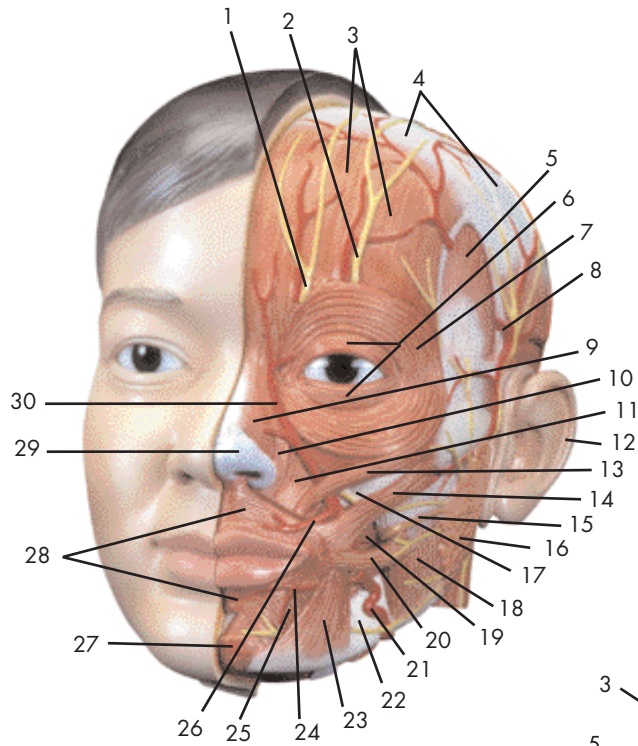
- 1 Sinus sagittal supérieur
- 2 V. grande du cerveau
- 3 Sinus droit
- 4 Méat nasopharyngien
- 5 Confluent postérieur
- 6 Recessus pharyngien
- 7 Trompe d'Eustache, orifice pharyngien
- 8 Amygdale pharyngienne (amygdale adénoïde)
- 9 Atlas, arc antérieur
- 10 Atlas, arc postérieur
- 11 Axis, dent
- 12 Axis, apophyse épineuse
- 13 Palais mou (voile palatin)
- 14 Disque intervertébral
- 15 Amygdale palatine
- 16 Trou aveugle de l'os frontal
- 17 Amygdale linguale
- 18 Langue
- 19 Muscle génioglossien
- 20 Muscle mylohyoïdien
- 21 Muscle mentonnier
- 22 Mandibule
- 23 Dent incisive I
- 24 Muscle orbiculaire de la bouche
- 25 Palais dur
- 26 Canal incisif
- 27 Maxillaire
- 28 Méat nasal inférieur
- 29 Nez, vestibule
- 30 Cartilage de l'aile du nez
- 31 Cloison nasale, cartilage
- 32 Conque nasale inférieure
- 33 Méat nasal moyen
- 34 Os nasal
- 35 Conque nasale moyenne
- 36 Méat nasal supérieur
- 37 Sinus frontal
- 38 Cornet supérieur
- 39 Sinus sphénoïde
- 40 Sinus ethmoïdal
- 41 Suture coronale
- 42 Os sphénoïde
- 43 Os frontal
- 44 Os ethmoïde, lame criblée
- 45 Ligament interspinal
- 46 Ligament de la nuque
- 47 Artère vertébrale
- 48 Pharynx
- 49 Fascia pharyngobasilaire
- 50 Membrane atlanto-occipitale antérieure
- 51 Os occipital
- 52 Ligament de la pointe de l'axe
- 53 Suture lambdoïde
- 54 Os occipital, partie basilaire
- 55 Nasopharynx
- 56 Os temporal
- 57 Suture squameuse
- 58 Lame quadrilatère du sphénoïde
- 59 Os pariétal
- 60 Os pariétal, sillon artériel
- 61 Muscle multifide
- 62 Muscle trapèze
- 63 Muscle semispinal de la tête
- 64 Muscle élévateur de l'omoplate
- 65 Vertèbre cervicale
- 66 Muscle splénius de la tête et du cou
- 67 Oreille externe
- 68 Moelle épinière
- 69 Veine jugulaire interne
- 70 Artère carotide interne
- 71 Artère carotide externe
- 72 Muscle stylohyoïdien
- 73 Muscle géniohyoïdien
- 74 Muscle digastrique, ventre antérieur
- 75 Glande sousmandibulaire
- 76 Artère faciale
- 77 Muscle hyoglosse
- 78 Glande parotide
- 79 Muscle digastrique, ventre postérieur
- 80 Muscle constricteur supérieur du pharynx
- 81 Muscle sternocléidomastoïdien
- 82 Muscle scalène antérieur
- 83 Muscle scalène moyen
- 84 Muscle long du col
- 85 Artère auriculaire postérieure
- 86 Grand nerf auriculaire
- 87 Petit nerf occipital
- 88 Artère occipitale
- 89 Grand nerf occipital
- 90 Apophyse transverse
- 91 Nerf spinal cervical
- 92 Apophyse spinale

## Cabeça

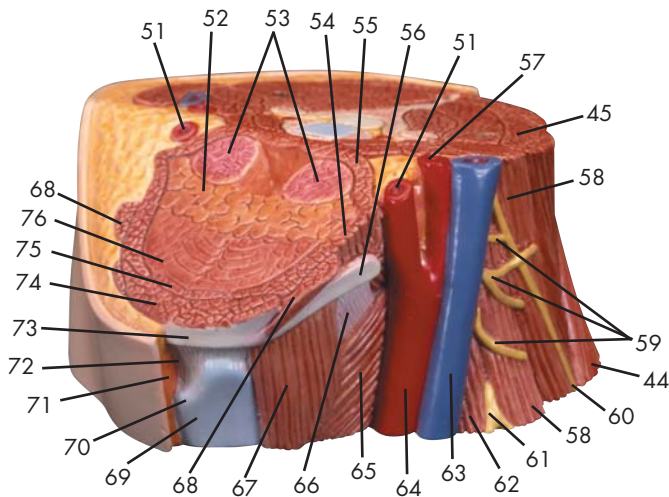
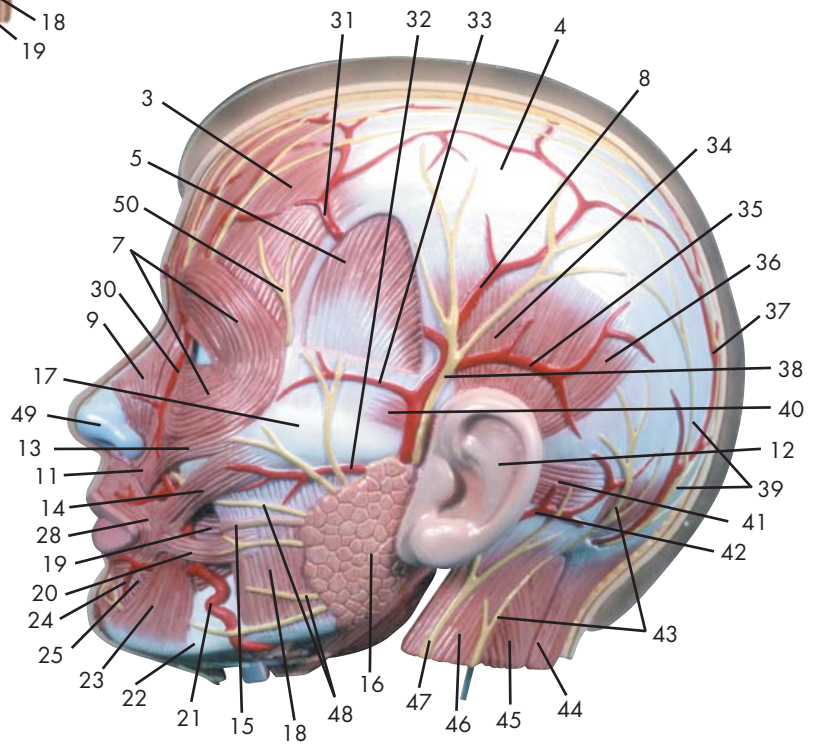
- |    |   |    |   |
|----|---|----|---|
| 1  | Seio sagital superior                           | 48 | Faringe   |
| 2  | Veia magna do cérebro                           | 49 | Fáscia faringobasilar   |
| 3  | Seio reto (seio tentorial)                      | 50 | Membrana atlantoccipital anterior                             |
| 4  | Meato nasofaríngeo                              | 51 | Osso occipital  |
| 5  | Confluência sinusal                             | 52 | Ligamento apical do dente                                     |
| 6  | Recesso faríngeo                                | 53 | Sutura lambdóide  |
| 7  | Óstio faríngeo da tuba auditiva                 | 54 | Parte basilar do osso occipital                               |
| 8  | Amígdala faríngea (tonsila faríngea)            | 55 | Nasofaringe   |
| 9  | Arco anterior do atlas                          | 56 | Osso temporal   |
| 10 | Arco posterior do atlas                         | 57 | Sutura escamosa   |
| 11 | Dentes do eixo                                  | 58 | Dorso da sela   |
| 12 | Processo espinhoso do eixo                      | 59 | Osso parietal   |
| 13 | Véu palatino                                    | 60 | Sulco arterial do osso parietal                               |
| 14 | Discos intervertebrais                          | 61 | Músculo multifido   |
| 15 | Tonsila palatina                                | 62 | Músculo trapézio  |
| 16 | Forame cego                                     | 63 | Músculo semi-espinhal da cabeça                               |
| 17 | Tonsila lingual                                 | 64 | Músculo elevador da escápula                                  |
| 18 | Língua  | 65 | Vértebra cervical   |
| 19 | Músculo genioglosso                             | 66 | Músculo esplênio da cabeça e do pescoço                       |
| 20 | Músculo miloióideo                              | 67 | Ouvido externo (Aurícula)                                     |
| 21 | Músculo mentoniano                              | 68 | Medula espinhal   |
| 22 | Mandíbula                                       | 69 | Veia jugular interna  |
| 23 | Primeiro incisivo                               | 70 | Artéria carótida interna                                      |
| 24 | Músculo orbicular da boca                       | 71 | Artéria carótida externa                                      |
| 25 | Palato duro                                     | 72 | Músculo estiloióideo  |
| 26 | Canal incisor                                   | 73 | Músculo genióióideo   |
| 27 | Maxilar   | 74 | Ventre anterior do músculo digástrico                         |
| 28 | Meato inferior do nariz                         | 75 | Glândula submandibular  |
| 29 | Vestíbulo do nariz                              | 76 | Artéria facial (artéria maxilar externa)                      |
| 30 | Cartilagem alar maior                           | 77 | Músculo hioglosso   |
| 31 | Cartilagem do septo nasal                       | 78 | Glândula parótida   |
| 32 | Concha nasal inferior (osso turbinado inferior) | 79 | Ventre posterior do músculo digástrico                        |
| 33 | Meato nasal médio                               | 80 | Músculo constritor superior da faringe                        |
| 34 | Osso nasal                                      | 81 | Músculo esternocleidomastóideo<br>(músculo esterno-mastóideo) |
| 35 | Concha nasal média (osso turbinado médio)       | 82 | Músculo escaleno anterior                                     |
| 36 | Meato nasal superior                            | 83 | Músculo escaleno médio  |
| 37 | Seio frontal                                    | 84 | Músculo longo do pescoço                                      |
| 38 | Concha nasal superior (osso turbinado superior) | 85 | Artéria auricular posterior                                   |
| 39 | Seio esfenoidal                                 | 86 | Grande nervo auricular  |
| 40 | Seios etmoidais                                 | 87 | Nervo occipital menor   |
| 41 | Sutura coronal                                  | 88 | Artéria occipital   |
| 42 | Osso esfenóide                                  | 89 | Grande e nervo occipital                                      |
| 43 | Osso frontal                                    | 90 | Processo transversal  |
| 44 | Lâmina cribrosa do osso etmóide                 | 91 | Nervo espinhal cervical                                       |
| 45 | Ligamento interespinhal                         | 92 | Processo espinhoso  |
| 46 | Ligamento da nuca                               |    |   |
| 47 | Artéria vertebral                               |    |   |

## 頭部

- |                |              |
|----------------|--------------|
| 1 上矢状静脈洞       | 48 咽頭        |
| 2 大大脳静脈        | 49 咽頭頭底板     |
| 3 直静脈洞         | 50 前環椎後頭膜    |
| 4 鼻咽道          | 51 後頭骨       |
| 5 静脈洞交会        | 52 齒尖韌帯      |
| 6 喉頭陥凹         | 53 ラムダ（状）縫合  |
| 7 耳管咽頭口        | 54 後頭骨，底部    |
| 8 咽頭扁桃（アデノイド）  | 55 咽頭鼻部      |
| 9 環椎（第1頸椎）前弓   | 56 側頭骨       |
| 10 環椎（第1頸椎）後弓  | 57 鱗状縫合      |
| 11 軸椎（第2頸椎）齒突起 | 58 鞍背        |
| 12 軸椎（第2頸椎）棘突起 | 59 頭頂骨       |
| 13 軟口蓋         | 60 頭頂骨の動脈溝   |
| 14 椎間円板        | 61 多裂筋       |
| 15 口蓋扁桃        | 62 僧帽筋       |
| 16 盲孔          | 63 頭半棘筋      |
| 17 舌扁桃         | 64 肩甲挙筋      |
| 18 舌           | 65 頸椎        |
| 19 オトガイ舌筋      | 66 頭板状筋と頸板状筋 |
| 20 顎舌骨筋        | 67 外耳        |
| 21 オトガイ筋       | 68 脊髓        |
| 22 下顎骨         | 69 内頸静脈      |
| 23 中切齒         | 70 内頸動脈      |
| 24 口輪筋         | 71 外頸動脈      |
| 25 硬口蓋         | 72 茎突舌骨筋     |
| 26 切齒管         | 73 オトガイ舌骨筋   |
| 27 上顎骨         | 74 顎二腹筋，前腹   |
| 28 下鼻道         | 75 顎下腺       |
| 29 鼻前庭         | 76 顔面動脈      |
| 30 大鼻翼軟骨       | 77 舌骨舌筋      |
| 31 鼻中隔軟骨       | 78 耳下腺       |
| 32 下鼻甲介        | 79 顎二腹筋，後腹   |
| 33 中鼻道         | 80 上咽頭収縮筋    |
| 34 鼻骨          | 81 胸鎖乳突筋     |
| 35 中鼻甲介        | 82 前斜角筋      |
| 36 上鼻道         | 83 中斜角筋      |
| 37 前頭洞         | 84 頸長筋       |
| 38 上鼻甲介        | 85 後耳介動脈     |
| 39 蝶形骨洞        | 86 大耳介神経     |
| 40 篩骨洞         | 87 小後頭神経     |
| 41 冠状縫合        | 88 後頭動脈      |
| 42 蝶形骨         | 89 大後頭神経     |
| 43 前頭骨         | 90 横突起       |
| 44 篩板          | 91 頸神経       |
| 45 棘間韌帯        | 92 棘突起       |
| 46 項韌帯         |              |
| 47 椎骨動脈        |              |



Latin



- 1 N. supraorbitalis, ramus medialis
- 2 N. supraorbitalis, ramus lateralis
- 3 M. occipitofrontalis, venter frontalis
- 4 Galea aponeurotica
- 5 M. temporalis
- 6 M. orbicularis oculi, pars palpebralis
- 7 M. orbicularis oculi, pars orbitalis
- 8 A. temporalis superficialis
- 9 M. nasalis
- 10 M. levator labii superioris alaeque nasi
- 11 M. levator labii superioris
- 12 Auris externa
- 13 M. zygomaticus minor
- 14 M. zygomaticus major
- 15 Ductus parotideus
- 16 Glandula parotidea
- 17 Arcus zygomaticus
- 18 M. masseter
- 19 M. buccinator
- 20 M. risorius
- 21 A. facialis
- 22 Mandibula
- 23 M. depressor anguli oris
- 24 A. labialis inferior
- 25 M. depressor labii inferioris
- 26 A. labialis superior
- 27 M. mentalis
- 28 M. orbicularis oris
- 29 Cartilago alaris major
- 30 A. angularis
- 31 A. temporalis superficialis, ramus frontalis
- 32 A. transversa faciei
- 33 A. zygomaticoorbitalis
- 34 M. temporoparietalis
- 35 A. auricularis anterior
- 36 M. auricularis superior
- 37 A. occipitalis
- 38 N. auriculotemporalis
- 39 N. occipitalis major
- 40 M. auricularis anterior
- 41 M. auricularis posterior
- 42 A. auricularis posterior
- 43 N. occipitalis minor
- 44 M. trapezius
- 45 M. levator scapulae
- 46 M. sternocleidomastoideus
- 47 N. auricularis magnus
- 48 N. facialis, ramus zygomaticus et rami buccales
- 49 Cartilago alaris major, crus laterale
- 50 N. facialis, rami temporales
- 51 A. carotis externa
- 52 Tonsilla lingualis
- 53 Tonsilla palatina
- 54 M. hyoglossus
- 55 M. constrictor pharyngis superior
- 56 Os hyoideum, cornu majus
- 57 A. carotis interna
- 58 M. scalenus medius
- 59 Nn. cervicales II-IV
- 60 N. accessorius [XI]
- 61 Plexus brachialis
- 62 M. scalenus anterior
- 63 V. jugularis interna
- 64 A. carotis communis
- 65 M. constrictor pharyngis inferior
- 66 Membrana thyrohyoidea
- 67 M. thyrohyoideus
- 68 M. stylohyoideus
- 69 Cartilago thyroidea
- 70 Prominentia laryngea
- 71 M. sternohyoideus
- 72 Lig. thyrohyoideum medianum
- 73 Os hyoideum, corpus
- 74 M. mylohyoideus
- 75 M. geniohyoideus
- 76 M. genioglossus

## Head with neck

- |  |  |
|--|--|
| 1 Medial branch of supraorbital nerve            | 48 Zygomatic and buccal branches of facial nerve |
| 2 Lateral branch of supraorbital nerve           | 49 Lateral crus of major alar cartilage          |
| 3 Frontal belly of occipitofrontalis muscle      | 50 Temporal branches of facial nerve             |
| 4 Galea aponeurotica                             | 51 External carotid artery                       |
| 5 Temporalis muscle                              | 52 Lingual tonsil                                |
| 6 Palpebral part of orbicularis oculi muscle     | 53 Palatine tonsil                               |
| 7 Orbital part of orbicularis oculi muscle       | 54 Hyoglossus muscle                             |
| 8 Superficial temporal artery                    | 55 Constrictor pharyngis superior muscle         |
| 9 Nasal muscle                                   | 56 Greater horn of hyoid bone                    |
| 10 Levator labii superioris alaeque nasi muscle  | 57 Internal carotid artery                       |
| 11 Levator labii superioris muscle               | 58 Scalenus medius muscle                        |
| 12 External ear                                  | 59 Cervical nerves II-IV                         |
| 13 Zygomaticus minor muscle                      | 60 Accessory nerve                               |
| 14 Zygomaticus major muscle                      | 61 Brachial plexus                               |
| 15 Parotid duct [duct of STENON]                 | 62 Scalenus anterior muscle                      |
| 16 Parotid gland                                 | 63 Internal jugular vein                         |
| 17 Zygomatic arch                                | 64 Common carotid artery                         |
| 18 Masseter muscle                               | 65 Constrictor pharyngis inferior muscle         |
| 19 Buccinator muscle                             | 66 Thyroid membrane                              |
| 20 Risorius muscle                               | 67 Thyrohyoideus muscle                          |
| 21 Facial artery                                 | 68 Stylohyoideus muscle                          |
| 22 Mandibula [mandible]                          | 69 Thyroid cartilage                             |
| 23 Depressor anguli oris muscle                  | 70 Laryngeal prominence                          |
| 24 Inferior labial artery                        | 71 Sternohyoideus muscle                         |
| 25 Depressor labii inferioris muscle             | 72 Medial thyrohyoid ligament                    |
| 26 Superior labial artery                        | 73 Body of hyoid bone                            |
| 27 Mental muscle                                 | 74 Mylohyoideus muscle                           |
| 28 Orbicularis oris muscle                       | 75 Genohyoideus muscle                           |
| 29 Greater alar cartilage                        | 76 Genioglossus muscle                           |
| 30 Angular artery                                |  |
| 31 Frontal branch of superficial temporal artery |  |
| 32 Transverse facial artery                      |  |
| 33 Zygomaticoorbital artery                      |  |
| 34 Temporoparietalis muscle                      |  |
| 35 Anterior auricular artery                     |  |
| 36 Auricularis superior muscle                   |  |
| 37 Occipital artery                              |  |
| 38 Auriculotemporal nerve                        |  |
| 39 Greater occipital nerve                       |  |
| 40 Auricularis anterior muscle                   |  |
| 41 Auricularis posterior muscle                  |  |
| 42 Posterior auricular artery                    |  |
| 43 Lesser occipital nerve                        |  |
| 44 Trapezius muscle                              |  |
| 45 Levator scapulae muscle                       |  |
| 46 Sternocleidomastoideus muscle                 |  |
| 47 Great auricular nerve                         |  |

## Kopf mit Hals

- 1 Mittlerer Ast des Oberaugenhöhlennerves
- 2 Seitlicher Ast des Oberaugenhöhlennerves
- 3 Stirn-Hinterhauptsmuskel, vorderer Bauch
- 4 Galea aponeurotica
- 5 Schläfenmuskel
- 6 Ringmuskel des Auges, Lidteil
- 7 Ringmuskel des Auges, Augenhöhleenteil
- 8 Oberflächliche Schläfenarterie
- 9 Nasenmuskel
- 10 Heber der Oberlippe und Nasenflügels
- 11 Heber der Oberlippe
- 12 Außenohr
- 13 Kleiner Jochbeinmuskel
- 14 Großer Jochbeinmuskel
- 15 Ausführungsgang der Ohrspeicheldrüse
- 16 Ohrspeicheldrüse
- 17 Jochbogen
- 18 Kaumuskel
- 19 Trompetermuskel
- 20 Lachmuskel
- 21 Gesichtsschlagader
- 22 Unterkiefer
- 23 Herunterzieher des Mundwinkels
- 24 Untelippenarterie
- 25 Herunterzieher der Unterlippe
- 26 A. labialis superior
- 27 Kinnmuskel
- 28 Ringmuskel des Mundes
- 29 Großer Nasenflügelknorpel
- 30 Augenwinkelarterie
- 31 Stirnast der oberflächlichen Schläfenarterie
- 32 A. transversa faciei
- 33 A. zygomaticoorbitalis
- 34 Schläfen-Scheitelbeinmuskel
- 35 Vordere Ohrschlagader
- 36 Oberer Ohrmuskel
- 37 A. occipitalis
- 38 Ohr-Schläfennerv
- 39 N. occipitalis major
- 40 Vorderer Ohrmuskel
- 41 Hinterohrmuskel
- 42 A. auricularis posterior
- 43 N. occipitalis minor
- 44 Kapuzenmuskel
- 45 Schulterblattheber
- 46 Kopfwender
- 47 Großer Ohrmuschelnerv
- 48 N. facialis, ramus zygomaticus et rami buccales
- 49 Cartilago alaris major, crus laterale
- 50 N. facialis, rami temporales
- 51 Äußere Kopf-Halsschlagader
- 52 Zungenmandel
- 53 Gaumenmandel
- 54 M. hyoglossus
- 55 M. constrictor pharyngis superior
- 56 Großes Zungenbeinhorn
- 57 Innere Kopf-Halsschlagader
- 59 2. - 4. Halsnerv
- 60 Beinerv [XI. Hirnnerv]
- 61 Armgeflecht
- 62 Vorderer Treppenmuskel
- 58 Mittlerer Treppenmuskel
- 63 Innere Drosselvene
- 64 Gemeinsame Kopf-Halsschlagader
- 65 M. constrictor pharyngis inferior
- 66 Breites Band
- 67 Schildknorpel-Zungenbeinmuskel
- 68 M. stylohyoideus
- 69 Schildknorpel
- 70 Prominentia laryngea
- 71 M. sternohyoideus
- 72 Mittleres Zungenbein-Schildknorpelband
- 73 Zungenbeinkörper
- 74 M. mylohyoideus
- 75 M. geniohyoideus
- 76 M. genioglossus



## Cabeza con cuello

- |   |  |
|---|--|
| 1 N. supraorbitario, rama medial                        | 48 N. facial, ramo cigomático y ramo bucal |
| 2 N. supraorbitario, rama lateral                       | 49 Cartílago alar mayor, pilar lateral     |
| 3 M. occipitofrontal, vientre frontal                   | 50 N. facial, ramos temporales             |
| 4 Galea aponeurótica                                    | 51 A. carótida externa                     |
| 5 M. temporal   | 52 Amígdala lingual                        |
| 6 M. orbicular del ojo, porción palpebral               | 53 Amígdala palatina                       |
| 7 M. orbicular del ojo, porción orbitaria               | 54 M. hiogloso                             |
| 8 A. temporal superficial                               | 55 M. constrictor superior de la faringe   |
| 9 M. nasal  | 56 Hueso hioides, asta mayor               |
| 10 M. elevador del labio superior y del ala de la nariz | 57 A. carótida interna                     |
| 11 M. elevador del labio superior                       | 59 Nervios cervicales II-IV                |
| 12 Oído externo   | 60 N. accesorio [XI]                       |
| 13 M. cigomático menor                                  | 61 Plexo braquial                          |
| 14 M. cigomático mayor                                  | 62 M. escaleno anterior                    |
| 15 Conducto parotídeo                                   | 58 M. escaleno medio                       |
| 16 Glándula parótida                                    | 63 V. yugular interna                      |
| 17 Arco cigomático                                      | 64 A. carótida común                       |
| 18 M. masetero  | 65 M. constrictor inferior de la faringe   |
| 19 M. buccinador  | 66 Membrana tirohioidea                    |
| 20 M. risorio   | 67 M. tirohioideo                          |
| 21 A. facial  | 68 M. estilohioideo                        |
| 22 Mandíbula  | 69 Cartílago tiroides                      |
| 23 M. depresor del ángulo de la boca                    | 70 Prominencia laríngea                    |
| 24 A. labial inferior                                   | 71 M. esternohioideo                       |
| 25 M. depresor del labio inferior                       | 72 Lig. tirohioideo mediano                |
| 26 A. superior  | 73 Hueso hioides, cuerpo                   |
| 27 M. mental  | 74 M. milohioideo                          |
| 28 M. orbicular de la boca                              | 75 M. geniohioideo                         |
| 29 Cartílago alar mayor                                 | 76 M. geniogloso                           |
| 30 A. angular   |  |
| 31 A. temporal superficial, rama frontal                |  |
| 32 A. transversa facial                                 |  |
| 33 A. cigomático-orbitaria                              |  |
| 34 M. temporoparietal                                   |  |
| 35 A. auricular anterior                                |  |
| 36 M. auricular superior                                |  |
| 37 A. occipital   |  |
| 38 N. auriculotemporal                                  |  |
| 39 N. occipital mayor                                   |  |
| 40 M. auricular anterior                                |  |
| 41 M. auricular posterior                               |  |
| 42 A. auricular posterior                               |  |
| 43 N. occipital menor                                   |  |
| 44 M. trapecio  |  |
| 45 M. elevador de la escápula                           |  |
| 46 M. estrenocleidomastoideo                            |  |
| 47 N. auricular mayor                                   |  |

## Tête avec cou

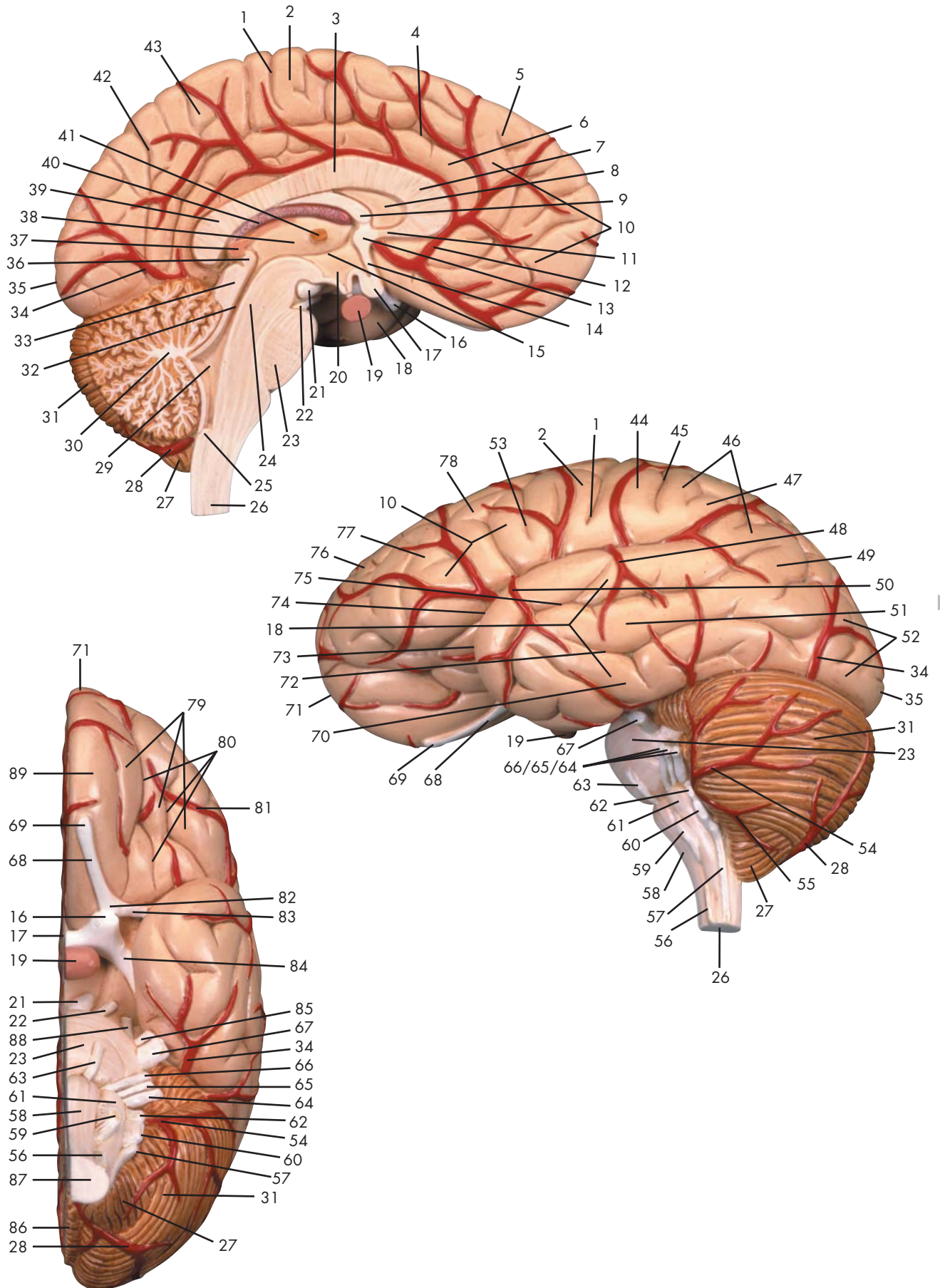
- 1 Nerf supra-orbitaire, rameau médial
- 2 Nerf supra-orbitaire, rameau latéral
- 3 Muscle occipito-frontal, ventre frontal
- 4 Calotte aponévrique
- 5 Muscle temporal
- 6 Muscle orbiculaire de l'œil, partie palpébrale
- 7 Muscle orbiculaire de l'œil, partie orbitale
- 8 Artère temporale superficielle
- 9 Muscle nasal
- 10 Muscle élévateur commun de la lèvre supérieure et de l'aile du nez
- 11 Muscle élévateur de la lèvre supérieure
- 12 Oreille externe
- 13 Petit muscle zgomatique
- 14 Grand muscle zgomatique
- 15 Canal de Sténon
- 16 Glande parotide
- 17 Arc zgomatique
- 18 Muscle masséter
- 19 Muscle buccinateur
- 20 Muscle risorius
- 21 Artère faciale
- 22 Mandibule
- 23 Muscle dépresseur de l'angle de la bouche
- 24 Artère labiale inférieure
- 25 Muscle dépresseur de la lèvre inférieure
- 26 Artère labiale supérieure
- 27 Muscle mentonnier
- 28 Muscle orbiculaire de la bouche
- 29 Cartilage de l'aile du nez
- 30 Artère angulaire
- 31 Artère temporale superficielle, rameau frontal
- 32 Artère transversale de la face
- 33 Artère zgomatico-orbitaire
- 34 Muscle temporopariétal
- 35 A. auriculaire antérieure
- 36 Muscle auriculaire supérieur
- 37 Artère occipitale
- 38 Nerf auriculo-temporal
- 39 Grand nerf occipital
- 40 Muscle auriculaire antérieur
- 41 Muscle auriculaire postérieur
- 42 Artère auriculaire postérieure
- 43 Petit nerf occipital
- 44 Muscle trapèze
- 45 Muscle élévateur de l'omoplate
- 46 Muscle sternocléidomastoïdien
- 47 Grand nerf auriculaire
- 48 Nerf facial, rameau zgomatique et rameaux buccaux
- 49 Cartilage de la grande aile du nez, branche latérale
- 50 Nerf facial, rameaux temporaux
- 51 Artère carotide externe
- 52 Amygdale linguale
- 53 Amygdale palatine
- 54 Muscle hyoglosse
- 55 Muscle constricteur supérieur du pharynx
- 56 Os hyoïde, grande corne
- 57 Artère carotide interne
- 58 Muscle scalène moyen
- 59 Nerfs cervicaux II-IV
- 60 Nerf accessoire (XI)
- 61 Plexus brachial
- 62 Muscle scalène antérieur
- 63 Veine jugulaire interne
- 64 Artère carotide commune
- 65 Muscle constricteur inférieur du pharynx
- 66 Membrane thyrohyoïde
- 67 Muscle thyrohyoïde
- 68 Muscle stylohyoïdien
- 69 Cartilage thyroïde
- 70 Proéminence laryngée
- 71 Muscle sternohyoïdien
- 72 Ligament thyrohyoïde médian
- 73 Os hyoïde, corps
- 74 Muscle mylohyoïdien
- 75 Muscle géniohyoïdien
- 76 Muscle génioglossien

## Cabeça com o pescoço

- |  |   |
|--|---|
| 1 Ramo medial do nervo supra-orbitário                           | 47 Grande nervo auricular                     |
| 2 Ramo lateral do nervo supra-orbitário                          | 48 Ramos zigomático e bucal do nervo facial   |
| 3 Músculo occipitofrontal, ventre frontal                        | 49 Ramo lateral da cartilagem alar maior      |
| 4 Gálea aponeurótica   | 50 Ramo temporal do nervo facial              |
| 5 Músculo temporal   | 51 Artéria carótida externa                   |
| 6 Porção palpebral do esfíncter ocular                           | 52 Tonsila lingual                            |
| 7 Porção orbital do esfíncter ocular                             | 53 Tonsila palatina                           |
| 8 Ramo frontal da artéria temporal superficial                   | 54 Músculo hioglosso                          |
| 9 Músculo nasal  | 55 Músculo constritor superior da faringe     |
| 10 Músculo elevador do lábio superior e da asa do nariz          | 56 Corno maior                                |
| 11 Músculo elevador do lábio superior                            | 57 Artéria carótida interna                   |
| 12 Ouvido externo (Aurícula)                                     | 59 2o a 5o nervos cervicais                   |
| 13 Músculo zigomático menor                                      | 60 Nervo acessório (nervo acessório espinhal) |
| 14 Músculo zigomático maior                                      | 61 Plexo braquial                             |
| 15 Ducto parotídeo (ducto de Steno)                              | 62 Músculo escaleno anterior                  |
| 16 Glândula parótida   | 58 Músculo escaleno médio                     |
| 17 Arco zigomático   | 63 Veia jugular interna                       |
| 18 Músculo masseter  | 64 Artéria carótida comum                     |
| 19 Músculo buscinador (músculo da bochecha)                      | 65 Músculo constritor inferior da faringe     |
| 20 Músculo risório (músculo de Albinus)                          | 66 Membrana tireoióide                        |
| 21 Artéria facial (artéria maxilar externa)                      | 67 Músculo tireoióideo                        |
| 22 Mandíbula   | 68 Músculo estiloióideo                       |
| 23 Músculo depressor do angulo da boca                           | 69 Cartilagem tireóide                        |
| 24 Artéria labial inferior                                       | 70 Proeminência laríngea                      |
| 25 Músculo depressor do lábio inferior                           | 71 Músculo esternoióideo                      |
| 26 Artéria labial superior                                       | 72 Ligamento tireoióideo médio                |
| 27 Músculo mentoniano  | 73 Corpo do osso hióide                       |
| 28 Músculo orbicular da boca                                     | 74 Músculo miloióideo                         |
| 29 Cartilagem alar maior   | 75 Músculo genioióideo                        |
| 30 Artéria angular   | 76 Músculo genioglosso                        |
| 31 Ramo parietal da artéria temporal superficial                 |   |
| 32 Ramo palmar profundo da artéria ulnar                         |   |
| 33 Artéria esternocleidomastóide                                 |   |
| 34 Músculo temporoparietal                                       |   |
| 35 Artéria auricular anterior                                    |   |
| 36 Músculo auricular superior                                    |   |
| 37 Artéria occipital   |   |
| 38 Nervo auriculotemporal  |   |
| 39 Grande e nervo occipital                                      |   |
| 40 Músculo auricular anterior                                    |   |
| 41 Músculo auricular posterior                                   |   |
| 42 Artéria auricular posterior                                   |   |
| 43 Nervo occipital menor   |   |
| 44 Músculo trapézio  |   |
| 45 Músculo elevador da escápula                                  |   |
| 46 Músculo esternocleidomastóideo<br>(músculo esterno-mastóideo) |   |

## 頭部と頸部

- |                 |                  |
|-----------------|------------------|
| 1 眼窩上神経, 内側枝    | 48 顔面神経, 頬骨枝・頬筋枝 |
| 2 眼窩上神経, 外側枝    | 49 大鼻翼軟骨, 外側脚    |
| 3 後頭前頭筋, 前頭筋    | 50 顔面神経, 側頭枝     |
| 4 帽状腱膜          | 51 外頸動脈          |
| 5 側頭筋           | 52 舌扁桃           |
| 6 眼輪筋, 眼瞼部      | 53 口蓋扁桃          |
| 7 眼輪筋, 眼窩部      | 54 舌骨舌筋          |
| 8 浅側頭動脈         | 55 上咽頭収縮筋        |
| 9 鼻筋            | 56 舌骨の大角         |
| 10 上唇鼻翼挙筋 (眼角筋) | 57 内頸動脈          |
| 11 上唇挙筋 (眼窩下筋)  | 58 中斜角筋          |
| 12 外耳           | 59 第II~IV頸神経     |
| 13 小頬骨筋         | 60 副神経 [第XI脳神経]  |
| 14 大頬骨筋         | 61 腕神経叢          |
| 15 耳下腺管 (ステノン管) | 62 前斜角筋          |
| 16 耳下腺          | 63 内頸静脈          |
| 17 頬骨弓          | 64 総頸動脈          |
| 18 咬筋           | 65 下咽頭収縮筋        |
| 19 頬筋           | 66 甲状舌骨膜         |
| 20 笑筋           | 67 甲状舌骨筋         |
| 21 顔面動脈         | 68 茎突舌骨筋         |
| 22 下顎骨          | 69 甲状軟骨          |
| 23 口角下制筋        | 70 喉頭隆起          |
| 24 下唇動脈         | 71 胸骨舌骨筋         |
| 25 下唇下制筋        | 72 正中甲状舌骨靭帯      |
| 26 上唇動脈         | 73 舌骨の体          |
| 27 オトガイ筋        | 74 顎舌骨筋          |
| 28 口輪筋          | 75 オトガイ舌骨筋       |
| 29 大鼻翼軟骨        | 76 オトガイ舌筋        |
| 30 眼角動脈         |                  |
| 31 浅側頭動脈, 前頭枝   |                  |
| 32 顔面横動脈        |                  |
| 33 頬骨眼窩動脈       |                  |
| 34 側頭頭頂筋        |                  |
| 35 前耳介動脈        |                  |
| 36 上耳介筋         |                  |
| 37 後頭動脈         |                  |
| 38 耳介側頭神経       |                  |
| 39 大後頭神経        |                  |
| 40 前耳介筋         |                  |
| 41 後耳介筋         |                  |
| 42 後耳介動脈        |                  |
| 43 小後頭神経        |                  |
| 44 僧帽筋          |                  |
| 45 肩甲挙筋         |                  |
| 46 胸鎖乳突筋        |                  |
| 47 大耳介神経        |                  |



Latin





- 1 Sulcus centralis
- 2 Gyrus precentralis
- 3 Corpus callosum, truncus
- 4 Sulcus cinguli
- 5 Gyrus frontalis superior
- 6 Gyrus cinguli
- 7 Corpus callosum, genu
- 8 Ventriculus lateralis
- 9 Fornix
- 10 Lobus frontalis
- 11 Corpus callosum, rostrum
- 12 A. cerebri media
- 13 Commissura anterior
- 14 Lamina terminalis
- 15 Sulcus hypothalamicus
- 16 N. opticus [II]
- 17 Chiasma opticum
- 18 Lobus temporalis
- 19 Hypophysis [Glandula pituitaria]
- 20 Ventriculus tertius
- 21 Corpus mamillare
- 22 N. oculomotorius [III]
- 23 Pons
- 24 Tegmentum mesencephalicum
- 25 Canalis centralis
- 26 Medulla oblongata [bulbus]
- 27 Cerebellum, tonsilla
- 28 A. cerebelli inferior posterior
- 29 Ventriculus quartus
- 30 Arbor vitae
- 31 Cerebellum
- 32 Aquaeductus mesencephali
- 33 Lamina quadrigemina (Lamina tecti)
- 34 A. cerebri posterior
- 35 Polus occipitalis
- 36 Commissura posterior
- 37 Corpus pineale
- 38 Ventriculus tertius
- 39 Corpus callosum, splenium
- 40 Plexus choroideus
- 41 Adhaesio interthalamica
- 42 Sulcus parietooccipitalis
- 43 Precuneus
- 44 Gyrus postcentralis
- 45 Sulcus postcentralis
- 46 Lobus parietalis
- 47 Gyrus supramarginalis
- 48 A. cerebri media, ramus temporalis
- 49 Gyrus angularis
- 50 A. cerebri media, ramus temporalis anterior
- 51 Gyrus temporalis medius
- 52 Lobus occipitalis
- 53 Sulcus precentralis
- 54 A. cerebelli superior
- 55 A. cerebelli inferior anterior
- 56 Fila radicularia nervi cervicales
- 57 N. accessorius [XI]
- 58 Medulla oblongata, pyramis
- 59 N. hypoglossus [XII]
- 60 N. vagus [X]
- 61 Oliva
- 62 N. glossopharyngeus [IX]
- 63 N. abducens [VI]
- 64 N. vestibulocochlearis [VIII]
- 65 N. intermedius
- 66 N. facialis [VII]
- 67 N. trigeminus [V]
- 68 Tractus olfactorius
- 69 Bulbus olfactorius
- 70 Gyrus temporalis inferior
- 71 Polus frontalis
- 72 Sulcus temporalis inferior
- 73 Polus temporalis
- 74 Sulcus lateralis
- 75 Sulcus temporalis superior
- 76 Gyrus frontalis superior
- 77 Gyrus frontalis medius
- 78 Gyrus frontalis inferior
- 79 Gyri orbitales
- 80 Sulci orbitales
- 81 A. cerebri anterior
- 82 Trigonum olfactorium
- 83 Stria olfactoria lateralis
- 84 Tractus opticus
- 85 N. trigeminus [V], radix motoria
- 86 Vermis cerebelli
- 87 Medulla spinalis
- 88 N. trochlearis [IV]
- 89 Gyrus rectus

## Brain hemisphere

- |    |  |    |  |
|----|--|----|--|
| 1  | Central sulcus                           | 48 | Middle cerebral artery, temporal branch          |
| 2  | Precentral gyrus                         | 49 | Angular gyrus [convolution]                      |
| 3  | Trunk of corpus callosum                 | 50 | Middle cerebral artery, anterior temporal branch |
| 4  | Cingulate sulcus                         | 51 | Middle temporal gyrus                            |
| 5  | Superior frontal gyrus                   | 52 | Occipital lobe                                   |
| 6  | Cingulate gyrus [limbic gyrus]           | 53 | Precentral sulcus                                |
| 7  | Genu of corpus callosum                  | 54 | Superior cerebellar artery                       |
| 8  | Lateral ventricle                        | 55 | Anterior inferior cerebellar artery              |
| 9  | Fornix                                   | 56 | Radicular fibers of cervical nerves              |
| 10 | Frontal lobe                             | 57 | Accessory nerve                                  |
| 11 | Rostrum of corpus callosum               | 58 | Pyramid of medulla oblongata                     |
| 12 | Middle cerebral artery                   | 59 | Hypoglossal nerve                                |
| 13 | Anterior commissure [rostral commissure] | 60 | Vagus nerve                                      |
| 14 | Terminal lamina                          | 61 | Olive [olivary body]                             |
| 15 | Hypothalamic sulcus                      | 62 | Glossopharyngeal nerve                           |
| 16 | Optic nerve                              | 63 | Abducent nerve                                   |
| 17 | Optic chiasm                             | 64 | Vestibulocochlear nerve                          |
| 18 | Temporal lobe                            | 65 | Intermediate nerve                               |
| 19 | Pituitary gland [hypophysis]             | 66 | Facial nerve [intermediifacial nerve]            |
| 20 | Third ventricle                          | 67 | Trigeminal nerve                                 |
| 21 | Mamillary body                           | 68 | Olfactory tract                                  |
| 22 | Oculomotor nerve                         | 69 | Olfactory bulb                                   |
| 23 | Pons [bridge of VAROLIUS]                | 70 | Inferior temporal gyrus                          |
| 24 | Mesencephalic tegmentum                  | 71 | Frontal pole                                     |
| 25 | Central canal                            | 72 | Inferior temporal sulcus                         |
| 26 | Medulla oblongata [bulbus]               | 73 | Temporal pole                                    |
| 27 | Cerebellar tonsil                        | 74 | Lateral sulcus                                   |
| 28 | Posterior inferior cerebellar artery     | 75 | Superior temporal sulcus                         |
| 29 | Fourth ventricle                         | 76 | Superior frontal gyrus                           |
| 30 | Arbor vitae                              | 77 | Medial frontal gyrus                             |
| 31 | Cerebellum                               | 78 | Inferior frontal gyrus                           |
| 32 | Aqueduct of mesencephalon                | 79 | Orbital gyri                                     |
| 33 | Lamina quadrigemina                      | 80 | Orbital sulci                                    |
| 34 | Posterior cerebral artery                | 81 | Anterior cerebral artery                         |
| 35 | Occipital pole                           | 82 | Olfactory trigone                                |
| 36 | Posterior commissure                     | 83 | Lateral olfactory stria                          |
| 37 | Pineal body                              | 84 | Optic tract                                      |
| 38 | Third ventricle                          | 85 | Anterior motor root of trigeminal nerve          |
| 39 | Splenium of corpus callosum              | 86 | Vermis of cerebellum                             |
| 40 | Choroid plexus                           | 87 | Spinal marrow                                    |
| 41 | Interthalamic connexus                   | 88 | Trochlear nerve                                  |
| 42 | Parietooccipital sulcus                  | 89 | Straight gyrus                                   |
| 43 | Precuneus                                |    |  |
| 44 | Postcentral gyrus                        |    |  |
| 45 | Postcentral sulcus                       |    |  |
| 46 | Parietal lobe                            |    |  |
| 47 | Supramarginal gyrus                      |    |  |

## Gehirnhälfte

- 1 Zentralfurche
- 2 Vordere Zentralwindung
- 3 Balkenstamm
- 4 "Zwingen"-Furche
- 5 Obere Stirnwindung
- 6 "Zwingen"-Windung
- 7 Balkenknie
- 8 Seitliche Hirnwasserkammer
- 9 Gewölbe
- 10 Stirnlappen
- 11 Balkenschnabel
- 12 Mittlere Hirnschlagader
- 13 Commissura anterior
- 14 Lamina terminalis
- 15 Hypothalamische Furche
- 16 Sehnerv [II. Hirnnerv]
- 17 Sehnervenkreuzung
- 18 Schläfenlappen
- 19 Hirnanhangsdrüse
- 20 Dritte Hirnwasserkammer
- 21 Mamillarkörper
- 22 Augenbewegungsnerve [III. Hirnnerv]
- 23 Brücke
- 24 Mittelhirndach
- 25 Canalis centralis
- 26 Rückenmark, Bulbus
- 27 Kleinhirn, Mandel
- 28 A. cerebelli inferior posterior
- 29 Vierte Hirnwasserkammer
- 30 Lebensbaum
- 31 Kleinhirn
- 32 Aquädukt des Mittelhirns
- 33 Vierhügelplatte
- 34 Hintere Hirnschlagader
- 35 Hinterhauptspol
- 36 Hintere Verbindung
- 37 Zirbeldrüse
- 38 Dritte Hirnwasserkammer
- 39 Balkenwulst
- 40 Adergeflecht
- 41 Verbindung von Zwischenhirnteilen
- 42 Scheitelhinterhauptfurche
- 43 Vordere "Keil"-Windung
- 44 Hintere Zentralwindung
- 45 Hintere Zentralfurche
- 46 Scheitellappen
- 47 Bogenförmige Windung
- 48 Schläfenast der mittleren Großhirnarterie
- 49 "Winkel"-Windung
- 50 Vorderer Schläfenast der mittleren Großhirnarterie
- 51 Mittlere Schläfenwindung
- 52 Hinterhauptslappen
- 53 Vordere Zentralfurche
- 54 A. cerebelli superior
- 55 A. cerebelli inferior anterior
- 56 Wurzelfasern der Zervikalnerven
- 57 Beinerv [XI. Hirnnerv]
- 58 Verlängertes Mark, Pyramide
- 59 Unterzungennerv [XII. Hirnnerv]
- 60 Umherziehender Nerv [X. Hirnnerv]
- 61 Olive
- 62 Zungenschlundnerv [IX. Hirnnerv]
- 63 Augenabziehnerve [VI. Hirnnerv]
- 64 Hör- und Gleichgewichtsnerv (VIII. Hirnnerv)
- 65 N. intermedius (Geschmacksnerv)
- 66 Gesichtsnerv [VII. Hirnnerv]
- 67 Drillingsnerv [V. Hirnnerv]
- 68 Schmäler Teil des Riechhirns
- 69 Verdickter Teil des Riechhirns
- 70 Untere Schläfenwindung
- 71 Stirnpol
- 72 Untere Schläfenfurche
- 73 Schläfenpol
- 74 Seitliche Furche
- 75 Obere Schläfenfurche
- 76 Obere Stirnwindung
- 77 Mittlere Stirnwindung
- 78 Untere Stirnwindung
- 79 "Augenhöhlen"-Windungen
- 80 "Augenhöhlen"-Furchen
- 81 Vordere Hirnschlagader
- 82 Trigonum olfactorium
- 83 Stria olfactoria lateralis
- 84 Teil der Sehbahn
- 85 N. trigeminus [V], radix motoria
- 86 Kleinhirnwurm
- 87 Rückenmark
- 88 Augenrollnerv [IV. Hirnnerv]
- 89 Gerade Windung



## Hemisferio cerebral

- 1 Surco central
- 2 Circunvolución precentral
- 3 Cuerpo calloso, tronco
- 4 Surco cíngulo
- 5 Circunvolución frontal superior
- 6 Circunvolución del cíngulo
- 7 Cuerpo calloso, rodilla
- 8 Ventrículo lateral
- 9 Fórnix
- 10 Lóbulo frontal
- 11 Cuerpo calloso, pico
- 12 A. cerebral media
- 13 Comisura anterior
- 14 Lámina terminal
- 15 Surco hipotalámico de Monro
- 16 N. óptico [II]
- 17 Quiasma óptico
- 18 Lóbulo temporal
- 19 Hipófisis [glandúla pituitaria]
- 20 III ventrículo
- 21 Cuerpo de la mama
- 22 N. oculomotor [III]
- 23 Puente
- 24 Tegmento mesencefálico
- 25 Conducto central
- 26 Bulbo raquídeo [médula oblonga]
- 27 Cerebelo, amígdala
- 28 A. cerebelosa posteroinferior
- 29 IV ventrículo
- 30 Cerebelo, cuerpo medular
- 31 Cerebelo
- 32 Acueducto mesencefálico de Silvio
- 33 Lámina cuadrigemina
- 34 A. cerebral posterior
- 35 Polo occipital
- 36 Comisura posterior
- 37 Cuerpo pineal
- 38 III ventrículo
- 39 Cuerpo calloso, esplenio
- 40 Plexo coroideo
- 41 Comisura intertalámica
- 42 Surco parieto-occipital
- 43 Precuña
- 44 Circunvolución postcentral
- 45 Surco postcentral
- 46 Lóbulo parietal
- 47 Circunvolución supramarginal
- 48 A. cerebral media, rama temporal
- 49 Circunvolución angular
- 50 A. cerebral media, rama temporal anterior
- 51 Circunvolución temporal media
- 52 Lóbulo occipital
- 53 Surco precentral
- 54 A. cerebelosa superior
- 55 A. cerebelosa anteroinferior
- 56 Filamentos radiculares de nervios cervicales
- 57 N. accesorio [XI]
- 58 Bulbo raquídeo, pirámide
- 59 N. hipogloso [XII]
- 60 N. vago [X]
- 61 Oliva
- 62 N. glossofaríngeo [XI]
- 63 N. abducens [VI]
- 64 N. vestibulococlear [VIII]
- 65 N. intermedio
- 66 N. facial [N. intermedifacial VII]
- 67 N. trigémino [V]
- 68 Tracto olfatorio
- 69 Bulbo olfatorio
- 70 Circunvolución temporal inferior
- 71 Polo frontal
- 72 Surco temporal inferior
- 73 Polo temporal
- 74 Surco lateral
- 75 Surco temporal superior
- 76 Circunvolución frontal superior
- 77 Circunvolución frontal media
- 78 Circunvolución frontal inferior
- 79 Circunvoluciones orbitarias
- 80 Surcos orbitario
- 81 A. cerebral anterior
- 82 Trígono olfatorio
- 83 Estría olfatoria lateral
- 84 Tracto óptico
- 85 N. trigémino [V], raíz motora
- 86 Vermis cerebelli
- 87 Médulla espinal
- 88 N. troclear [IV]
- 89 Circunvolución recta

## Moitié de cerveau

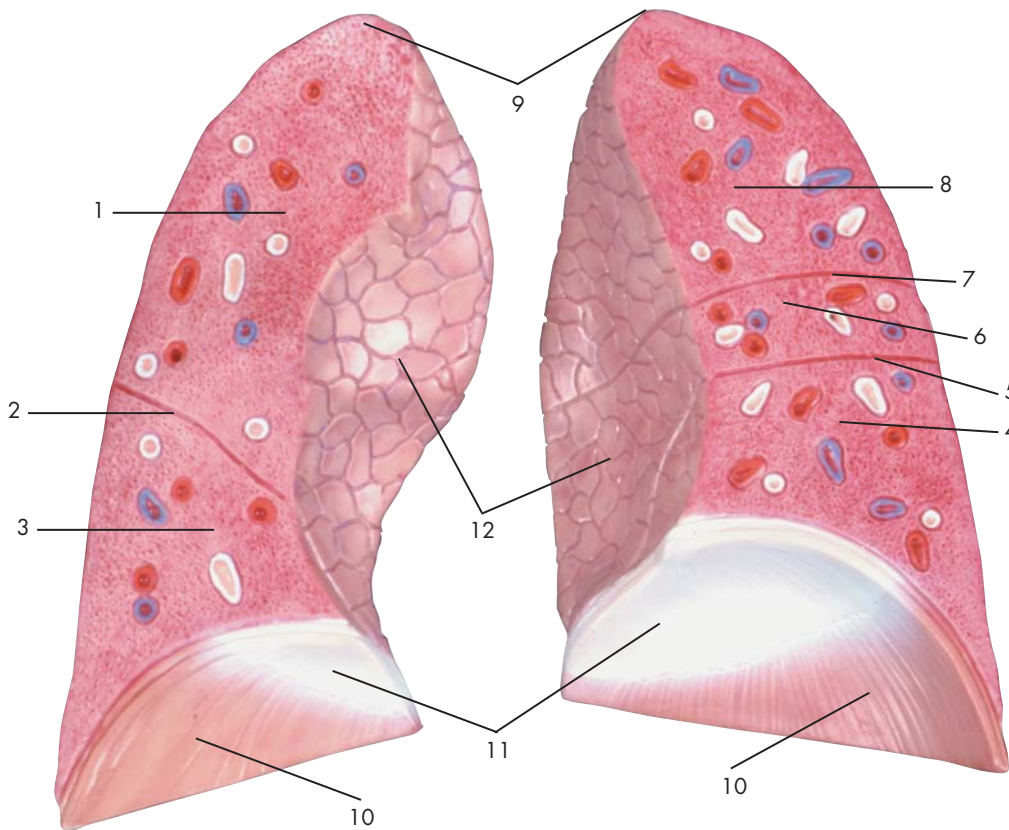
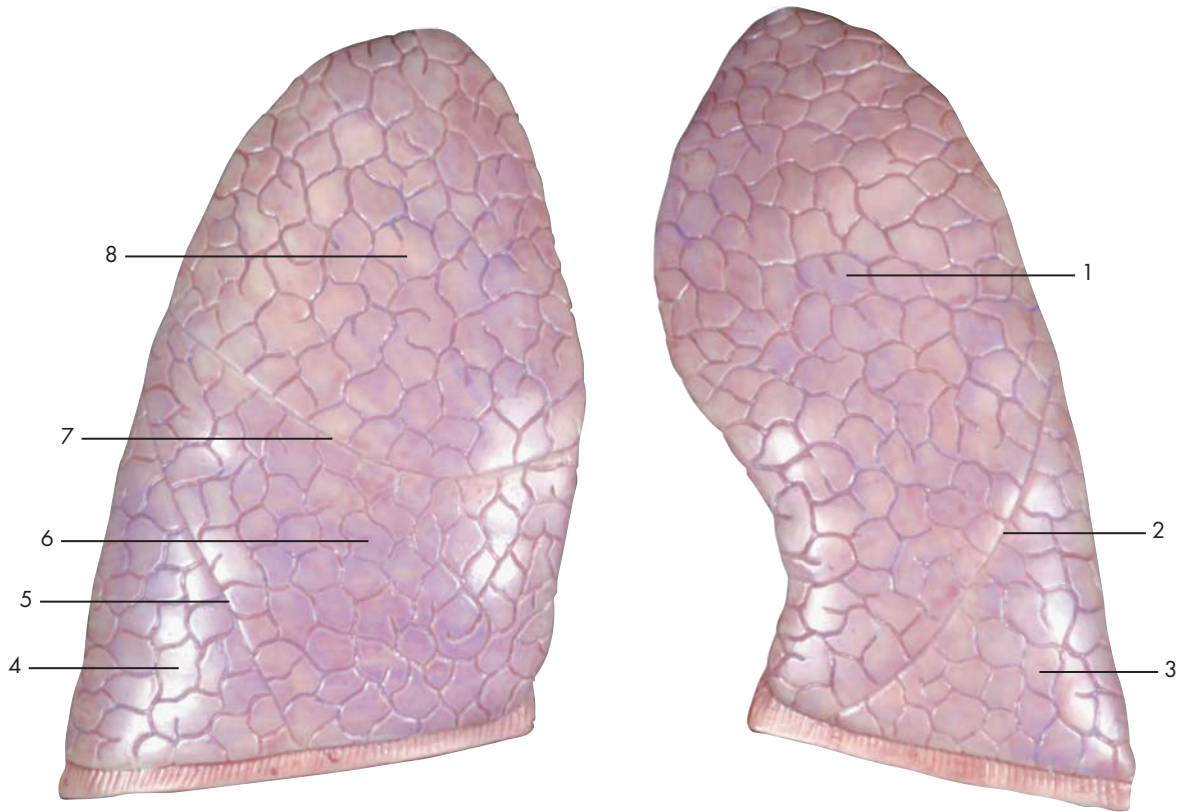
- 1 Sillon central
- 2 Circonvolution précentrale
- 3 Corps calleux, tronc
- 4 Sillon du cingulum
- 5 Circonvolution frontale supérieure
- 6 Circonvolution du cingulum
- 7 Corps calleux, genou
- 8 Ventricule latéral
- 9 Fornix
- 10 Lobe frontal
- 11 Corps calleux, rostre
- 12 Artère cérébrale moyenne
- 13 Commissure antérieure
- 14 Lame terminale
- 15 Sillon hypothalamique
- 16 Nerf optique (II)
- 17 Chiasma optique
- 18 Lobe temporal
- 19 Hypophyse (glande pituitaire)
- 20 Ventricule troisième
- 21 Corps mamillaire
- 22 Nerf moteur oculaire (III)
- 23 Pont
- 24 Calotte mésencéphalique
- 25 Canal central
- 26 Bulbe rachidien
- 27 Cervelet, tonsille
- 28 Artère cérébelleuse inférieure et postérieure
- 29 Ventricule quatrième
- 30 Arbre de vie
- 31 Cervelet
- 32 Aqueduc du mésencéphale
- 33 Lame quadrijumelle
- 34 Artère cérébrale postérieure
- 35 Pôle occipital
- 36 Commissure postérieure
- 37 Corps pinéal
- 38 Ventricule troisième
- 39 Corps calleux, bourrelet
- 40 Plexus choroïdien
- 41 Adhésion interthalamique
- 42 Sillon pariéto-occipital
- 43 Précunéus
- 44 Circonvolution postcentrale
- 45 Sillon postcentral
- 46 Lobe pariétal
- 47 Circonvolution susmarginale
- 48 A. cérébrale moyenne, rameau temporal
- 49 Circonvolution angulaire
- 50 A. cérébrale moyenne, rameau temporal antérieur
- 51 Circonvolution temporale moyenne
- 52 Lobe occipital
- 53 Sillon précentral
- 54 Artère cérébelleuse supérieure
- 55 Artère cérébelleuse inférieure et antérieure
- 56 Fil radiculaire des nerfs cervicaux
- 57 Nerf accessoire (XI)
- 58 Bulbe rachidien, pyramide
- 59 Nerf hypoglosse (XII)
- 60 Nerf vague (X)
- 61 Olive
- 62 Nerf glossopharyngien (IX)
- 63 Nerf abducent (VI)
- 64 Nerf vestibulo-cochléaire (VIII)
- 65 Nerf intermédiaire
- 66 Nerf facial (VII)
- 67 Nerf trijumeau (V)
- 68 Faisceau olfactif
- 69 Bulbe olfactif
- 70 Circonvolution temporale inférieure
- 71 Pôle frontal
- 72 Sillon temporal inférieur
- 73 Pôle temporal
- 74 Sillon latéral
- 75 Sillon temporal supérieur
- 76 Circonvolution frontale supérieur
- 77 Circonvolution frontale moyenne
- 78 Circonvolution frontale inférieure
- 79 Circonvolutions orbitaires
- 80 Sillons orbitaires
- 81 Artère cérébrale antérieure
- 82 Trigone olfactif
- 83 Strie olfactive latérale
- 84 Faisceau optique
- 85 Nerf trijumeau (V), racine motrice
- 86 Vermis
- 87 Moelle épinière
- 88 Nerf trochléen (IV)
- 89 Circonvolution droite

## Hemisfério cerebral

- 1 Sulco central (fissura de Rolando)
- 2 Giro pré-central
- 3 Tronco do corpo caloso
- 4 Sulco do cíngulo
- 5 Giro frontal superior
- 6 Giro do cíngulo
- 7 Joelho do corpo caloso
- 8 Ventrículo lateral
- 9 Fórnice
- 10 Lobo frontal
- 11 Rostro do corpo caloso
- 12 Artéria cerebral média
- 13 Comissura anterior
- 14 Lâmina terminal
- 15 Sulco hipotalâmico
- 16 Nervo óptico (2o. nervo craniano)
- 17 Quiasma óptico
- 18 Lobo temporal
- 19 Hipófise (glândula pituitária)
- 20 Terceiro ventrículo (ventrículo do diencéfalo)
- 21 Corpo mamilar
- 22 Nervo oculomotor (3o. nervo craniano)
- 23 Ponte de Varólio
- 24 Tegmento do mesencéfalo
- 25 Canal central
- 26 Medula oblonga (mielencéfalo)
- 27 Amígdala do cerebelo
- 28 Artéria cerebelar póstero-inferior
- 29 Quarto ventrículo (ventrículo do rombencéfalo)
- 30 Árvore da vida
- 31 Cerebelo
- 32 Aqueduto do mesencéfalo
- 33 Lâmina quadrigêmea
- 34 Artéria cerebral posterior
- 35 Pólo occipital
- 36 Comissura posterior
- 37 Corpo da glândula pineal
- 38 Terceiro ventrículo (ventrículo do diencéfalo)
- 39 Esplênio do corpo caloso
- 40 Plexo coróide
- 41 Aderência intertalâmica
- 42 Sulco parietooccipital
- 43 Pré-cúneo
- 44 Giro pós-central
- 45 Sulco pós-central
- 46 Lobo parietal
- 47 Giro supramarginal
- 48 Ramo temporal da artéria cerebral média
- 49 Giro angular
- 50 Artéria
- 51 Giro temporal medial
- 52 Lobo occipital
- 53 Sulco pré-central
- 54 Artéria cerebelar superior
- 55 Artéria cerebelar ântero-posterior
- 56 Filamentos radiculares dos nervos cervicais
- 57 Nervo acessório (nervo acessório espinhal)
- 58 Pirâmide da medula oblonga
- 59 Nervo hipoglosso (12o. nervo craniano)
- 60 Nervo vago (10o. nervo craniano)
- 61 Oliva (corpo olivar)
- 62 Nervo glossofaríngeo (9o. nervo craniano)
- 63 Nervo abducente (6o. nervo craniano)
- 64 Nervo vestibulococlear (8o. nervo craniano)
- 65 Nervo intermediário
- 66 Nervo facial (7o. nervo craniano)
- 67 Nervo trigêmeo (quinto nervo facial)
- 68 Trato olfatório
- 69 Bulbo olfatório
- 70 Giro temporal inferior
- 71 Pólo frontal
- 72 Sulco temporal inferior
- 73 Pólo temporal
- 74 Sulco lateral
- 75 Sulco temporal superior
- 76 Giro frontal superior
- 77 Giro frontal média
- 78 Giro frontal inferior
- 79 Giros orbitários
- 80 Sulcos orbitais
- 81 Artéria cerebral anterior
- 82 Trígono olfatório
- 83 Estria olfatória lateral
- 84 Trato óptico
- 85 Raiz motora do nervo trigêmeo
- 86 Verme do cerebelo
- 87 Medula espinhal
- 88 Nervo troclear (4o. nervo craniano)
- 89 Giro reto

## 脳

- |    |                |    |                   |
|----|----------------|----|-------------------|
| 1  | 中心溝            | 48 | 中大脳動脈, 側頭枝        |
| 2  | 中心前回           | 49 | 角回                |
| 3  | 脳梁幹            | 50 | 中大脳動脈, 前側頭枝       |
| 4  | 帯状溝            | 51 | 中側頭回              |
| 5  | 上前頭回           | 52 | 後頭葉               |
| 6  | 帯状回            | 53 | 中心前溝              |
| 7  | 脳梁膝            | 54 | 上小脳動脈             |
| 8  | 側脳室            | 55 | 前下小脳動脈            |
| 9  | 脳弓             | 56 | 頸神経の根糸            |
| 10 | 前頭葉            | 57 | 副神経 [第XI脳神経]      |
| 11 | 脳梁吻            | 58 | 錐体                |
| 12 | 中大脳動脈          | 59 | 舌下神経 [第XII脳神経]    |
| 13 | 前交連            | 60 | 迷走神経 [第X脳神経]      |
| 14 | 終板             | 61 | オリーブ              |
| 15 | 視床下溝           | 62 | 舌咽神経 [第IX脳神経]     |
| 16 | 視神経 [第II脳神経]   | 63 | 外転神経 [第VI脳神経]     |
| 17 | 視 (神経) 交叉      | 64 | 内耳神経 [第VIII脳神経]   |
| 18 | 側頭葉            | 65 | 中間神経              |
| 19 | 下垂体            | 66 | 顔面神経 [第VII脳神経]    |
| 20 | 第3脳室           | 67 | 三叉神経 [第V脳神経]      |
| 21 | 乳頭体            | 68 | 嗅策                |
| 22 | 動眼神経 [第III脳神経] | 69 | 嗅球                |
| 23 | 橋              | 70 | 下側頭回              |
| 24 | 中脳被蓋           | 71 | 前頭極               |
| 25 | 中心管            | 72 | 下側頭溝              |
| 26 | 延髄             | 73 | 側頭極               |
| 27 | 小脳扁桃           | 74 | 外側溝               |
| 28 | 後下小脳動脈         | 75 | 上側頭溝              |
| 29 | 第4脳室           | 76 | 上前頭回              |
| 30 | 小脳活樹           | 77 | 中前頭回              |
| 31 | 小脳             | 78 | 下前頭回              |
| 32 | 中脳水道           | 79 | 眼窩回               |
| 33 | 四丘体            | 80 | 眼窩溝               |
| 34 | 後大脳動脈          | 81 | 前大脳動脈             |
| 35 | 後頭極            | 82 | 嗅三角               |
| 36 | 後交連            | 83 | 外側嗅条              |
| 37 | 松果体            | 84 | 視策                |
| 38 | 第3脳室           | 85 | 三叉神経 [第V脳神経], 運動根 |
| 39 | 脳梁膨大           | 86 | 小脳の虫部             |
| 40 | 脈絡叢            | 87 | 脊髄                |
| 41 | 視床間橋           | 88 | 滑車神経 [第IV脳神経]     |
| 42 | 頭頂後頭溝          | 89 | 直回                |
| 43 | 楔前部            |    |                   |
| 44 | 中心後回           |    |                   |
| 45 | 中心後溝           |    |                   |
| 46 | 頭頂葉            |    |                   |
| 47 | 縁上回            |    |                   |



Latin





- 1 Pulmo sinister, lobus superior
- 2 Pulmo sinister, fissura obliqua
- 3 Pulmo sinister, lobus inferior
- 4 Pulmo dexter, lobus inferior
- 5 Pulmo dexter, fissura obliqua
- 6 Pulmo dexter, lobus medius
- 7 Pulmo dexter, fissura horizontalis
- 8 Pulmo dexter, lobus superior
- 9 Pulmo, apex
- 10 Diaphragma, pars costalis
- 11 Diaphragma, centrum tendineum
- 12 Pulmo, impressio cardiaca

## Lungs

- 1 Left superior pulmonary lobe
- 2 Oblique fissure of left lung
- 3 Left inferior pulmonary lobe
- 4 Right inferior pulmonary lobe
- 5 Oblique fissure of right lung
- 6 Right middle pulmonary lobe
- 7 Horizontal fissure of right lung
- 8 Right superior pulmonary lobe
- 9 Apex of lung
- 10 Costal part of diaphragm
- 11 Tendinous centre [phrenic centre]
- 12 Cardiac impression of lung



## Lungen

- 1 Oberlappen (linke Lunge)
- 2 Pulmo sinister, fissura obliqua
- 3 Unterlappen (Linke Lunge)
- 4 Unterlappen (Rechte Lunge)
- 5 Pulmo dexter, fissura obliqua
- 6 Mittellappen (Rechte Lunge)
- 7 Pulmo dexter, fissura horizontalis
- 8 Oberlappen (Rechte Lunge)
- 9 Lungenspitze
- 10 Zwerchfell, Rippenteil
- 11 Sehnenzentrum des Zwerchfells
- 12 Lunge. Abdruck des Herzens



## Pulmones

- 1 Pulmón izquierdo, lóbulo superior
- 2 Pulmón izquierdo, cisura oblicua
- 3 Pulmón izquierdo, lóbulo inferior
- 4 Pulmón derecho, lóbulo inferior
- 5 Pulmón derecho, cisura oblicua
- 6 Pulmón derecho, lóbulo medio
- 7 Pulmón derecho, cisura horizontal
- 8 Pulmón derecho, lóbulo superior
- 9 Pulmón, vértice
- 10 Diafragma, porción costal
- 11 Centro tendinoso
- 12 Pulmón, impresión cardiaca



## Poumons

- 1 Poumon gauche, lobe supérieur
- 2 Poumon gauche, fissure oblique
- 3 Poumon gauche, lobe inférieur
- 4 Poumon droit, lobe inférieur
- 5 Poumon droit, fissure oblique
- 6 Poumon droit, lobe moyen
- 7 Poumon droit, fissure horizontale
- 8 Poumon droit, lobe supérieur
- 9 Poumon, pointe
- 10 Diaphragme, partie costale
- 11 Noyau fibreux central du diaphragme
- 12 Poumon, empreinte cardiaque

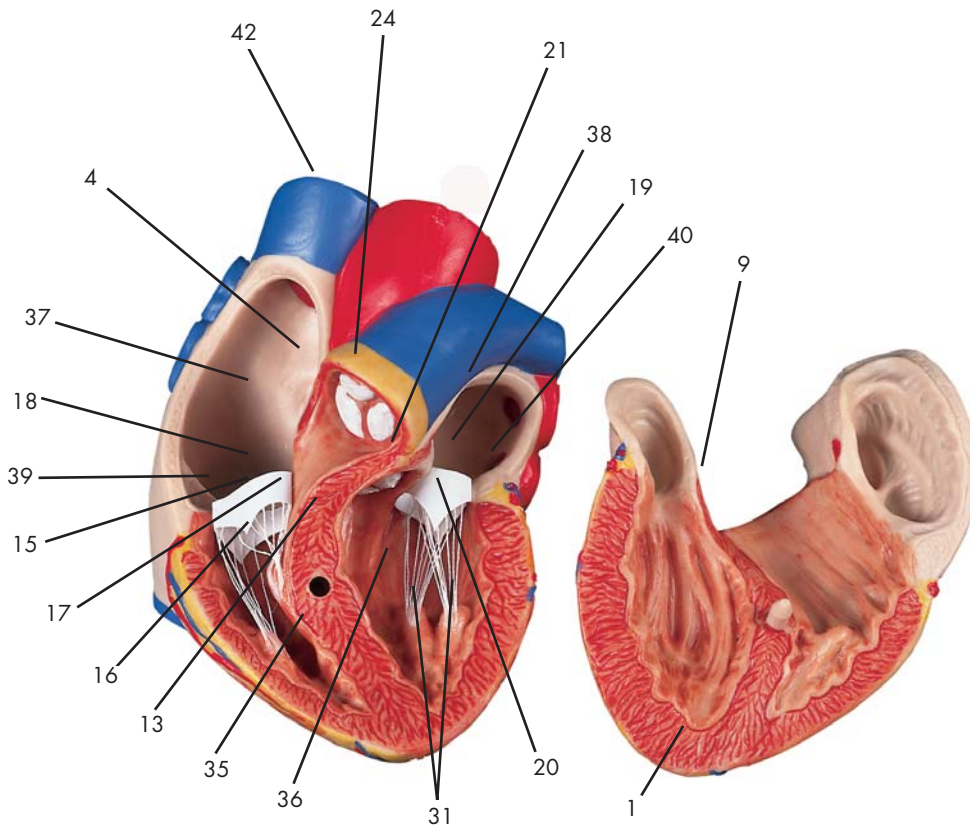
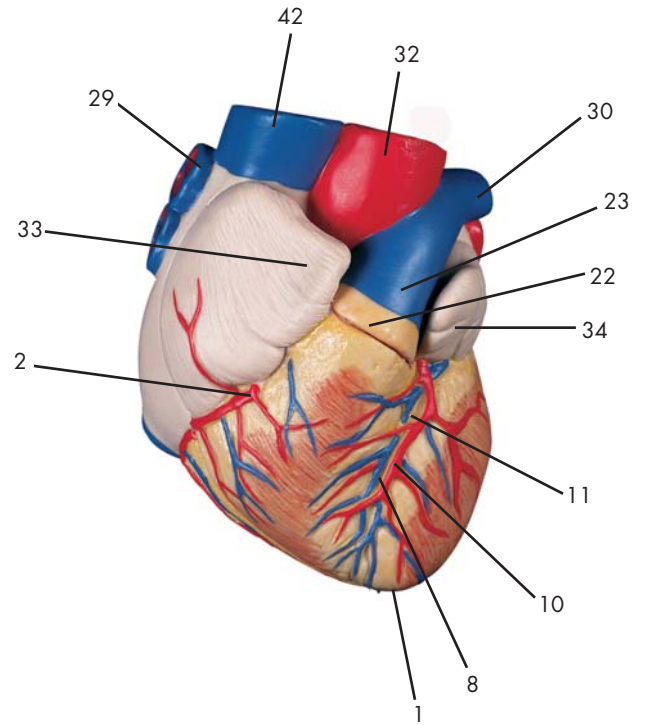
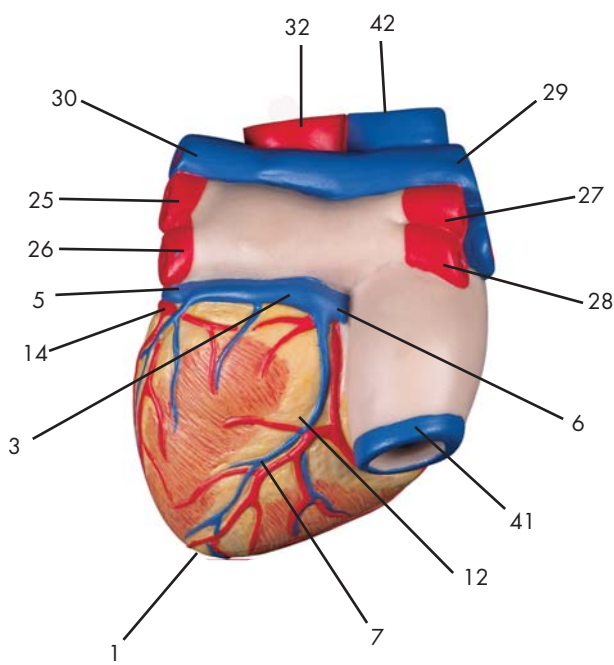
## Pulmões

- 1 Lobo superior do pulmão esquerdo
- 2 Fissura oblíqua do pulmão esquerdo
- 3 Lobo inferior do pulmão esquerdo
- 4 Lobo inferior do pulmão direito
- 5 Fissura oblíqua do pulmão direito
- 6 Lobos medianos, pulmão direito
- 7 Físsura horizontal do pulmão esquerdo
- 8 Lobo superior do pulmão direito
- 9 Ápice do pulmão
- 10 Diafragma, porção costal
- 11 Tendão central do diafragma (tendão trifólio)
- 12 Impressão cardíaca do pulmão




## 肺

- 1 左肺上葉
- 2 左肺の斜裂
- 3 左肺下葉
- 4 右肺下葉
- 5 右肺の斜裂
- 6 右肺中葉
- 7 右肺の水平裂
- 8 右肺上葉
- 9 肺尖
- 10 横隔膜, 肋骨部
- 11 横隔膜, 臍中心
- 12 心圧痕



Latin



- 1 Cor, apex
- 2 A. coronaria dextra
- 3 Sinus coronarius
- 4 Septum interatriale, fossa ovalis
- 5 V. coronaria sinistra
- 6 V. coronaria dextra
- 7 V. interventricularis posterior
- 8 V. interventricularis anterior
- 9 Septum interventriculare, pars membranacea
- 10 A. coronaria sinistra, ramus interventricularis anterior
- 11 Sulcus interventricularis anterior
- 12 Sulcus interventricularis posterior
- 13 Septum interventriculare, pars muscularis
- 14 A. coronaria sinistra, R. circumflexus
- 15 Valva atrioventricularis dextra, cuspis anterior
- 16 Valva atrioventricularis dextra, cuspis posterior
- 17 Valva atrioventricularis dextra, cuspis septalis
- 18 Valva atrioventricularis dextra [Valva tricuspidalis]
- 19 Valva atrioventricularis sinistra [Valva mitralis]
- 20 Valva atrioventricularis sinistra, cuspis anterior
- 21 Valva aortae, valvula semilunaris sinistra
- 22 Truncus pulmonalis
- 23 A. pulmonalis
- 24 Truncus pulmonalis, valvula semilunaris anterior
- 25 V. pulmonalis sinistra superior
- 26 V. pulmonalis sinistra inferior
- 27 V. pulmonalis dextra superior
- 28 V. pulmonalis dextra inferior
- 29 A. pulmonalis dextra
- 30 A. pulmonalis sinistra
- 31 Mm. papillares
- 32 Aorta, pars ascendens
- 33 Auricula dextra
- 34 Auricula sinistra
- 35 Ventriculus dexter
- 36 Ventriculus sinister
- 37 Atrium dextrum
- 38 Atrium sinistrum
- 39 Anulus fibrosus dexter
- 40 Anulus fibrosus sinister
- 41 V. cava inferior
- 42 V. cava superior

## Heart

- |   |                       |
|---|-----------------------|
| 1 Apex of heart   | 38 Left atrium        |
| 2 Right coronary artery of heart                            | 39 Right fibrous ring |
| 3 Coronary sinus  | 40 Left fibrous ring  |
| 4 Oval fossa of heart                                       | 41 Inferior vena cava |
| 5 Left coronary vein  | 42 Superior vena cava |
| 6 Small cardiac vein  |                       |
| 7 Posterior interventricular vein                           |                       |
| 8 Anterior interventricular vein                            |                       |
| 9 Membranous part of interventricular septum                |                       |
| 10 Anterior interventricular branch of left coronary artery |                       |
| 11 Anterior interventricular sulcus                         |                       |
| 12 Posterior interventricular sulcus                        |                       |
| 13 Muscular part of interventricular septum                 |                       |
| 14 Circumflex branch of left coronary artery                |                       |
| 15 Right anterior atrioventricular cusp                     |                       |
| 16 Right posterior atrioventricular cusp                    |                       |
| 17 Septal cusp  |                       |
| 18 Tricuspid valve [right av-valve]                         |                       |
| 19 Mitral valva [left av-valve]                             |                       |
| 20 Left anterior atrioventricular cusp                      |                       |
| 21 Left semilunar cusp of aortic valve                      |                       |
| 22 Pulmonary trunk  |                       |
| 23 Pulmonary artery   |                       |
| 24 Anterior semilunar cusp of pulmonary trunc               |                       |
| 25 Superior left pulmonary vein                             |                       |
| 26 Inferior left pulmonary vein                             |                       |
| 27 Superior right pulmonary vein                            |                       |
| 28 Inferior right pulmonary vein                            |                       |
| 29 Right pulmonary artery                                   |                       |
| 30 Left pulmonary artery                                    |                       |
| 31 Papillary muscles  |                       |
| 32 Ascending aorta  |                       |
| 33 Right auricle  |                       |
| 34 Left auricle   |                       |
| 35 Right ventricle  |                       |
| 36 Left ventricle   |                       |
| 37 Right atrium   |                       |

The heart is the central circulatory organ and functions like a pump. It is a hollow muscular body which contracts 60 times (at rest) to 180 times (under stress) per minute. Approx. 70ml of blood is ejected with every one of these contractions. A septum divides the heart into a left and a right section. Each of these areas has an atrium and a ventricle. In the right section of the heart, deoxygenated blood from the systemic circulation is collected and pumped into the lungs to be reoxygenated. The blood from the pulmonary circulation then enters the left section of the heart and from there is then pumped to all parts of the body. A blood corpuscle takes approx. one minute to cover these distances. Valves to prevent reflux of blood may be found between the different sections of the heart.

## Herz

- 1 Herzspitze
- 2 Rechte Herzkranzschlagader
- 3 Sinus coronarius
- 4 Vorhofscheidewand, ovale Grube
- 5 Linke Herzkranzvene
- 6 Kleine Herzvene
- 7 Hintere Zwischenkammervene
- 8 Vordere Zwischenkammervene
- 9 Septum interventriculare, pars membranacea
- 10 A. coronaria sinistra, ramus interventricularis anterior
- 11 Vordere Zwischenkammerfurche
- 12 Hintere Zwischenkammerfurche
- 13 Septum interventriculare, pars muscularis
- 14 R. circumflexus der linken Herzkranzarterie
- 15 Valva atrioventricularis dextra, cuspis anterior
- 16 Valva atrioventricularis dextra, cuspis posterior
- 17 Valva atrioventricularis dextra, cuspis septalis
- 18 Rechte Vorhofkammerklappe
- 19 Linke Vorhofkammerklappe, Mitralklappe
- 20 Valva atrioventricularis sinistra, cuspis anterior
- 21 Valva aortae, valvula semilunaris sinistra
- 22 Lungenschlagaderstamm
- 23 Lungenschlagader
- 24 Truncus pulmonalis, valvula semilunaris anterior
- 25 Linke obere Lungenvene
- 26 V. pulmonalis sinistra inferior
- 27 V. pulmonalis dextra superior
- 28 V. pulmonalis dextra inferior
- 29 Rechte Lungenschlagader
- 30 Linke Lungenschlagader
- 31 Papillarmuskeln
- 32 Ansteigender Teil der Hauptschlagader
- 33 Rechtes Herzohr
- 34 Linkes Herzohr
- 35 Rechte Herzkammer
- 36 Linke Herzkammer
- 37 Rechter Vorhof
- 38 Linker Vorhof
- 39 Anulus fibrosus dexter
- 40 Anulus fibrosus sinister
- 41 Untere Hohlvene
- 42 Obere Hohlvene

Das Herz als zentrales Organ des Blutkreislaufs kann man in seiner Funktion mit einer Pumpe vergleichen. Es ist ein muskulärer Hohlkörper, der sich 60 mal (in Ruhe) bis zu 180 mal (bei Belastung) pro Minute zusammenzieht. Bei jeder dieser Kontraktionen werden etwa 70ml Blut ausgeworfen. Eine Scheidewand teilt das Herz in einen linken und einen rechten Teil. Jeder dieser Bereiche hat einen Vorhof und eine Kammer. Im rechten Teil des Herzens sammelt sich das sauerstoffarme Blut des (großen) Körperkreislaufs und wird in die Lungen gepumpt, um dort mit neuem Sauerstoff angereichert zu werden. Aus dem (kleinen) Lungenkreislauf gelangt das Blut dann in den linken Teil des Herzens und von dort wieder in den Körper. Die Passage eines Blutkörperchens durch diese Strecken dauert etwa eine Minute. Zwischen den einzelnen Abschnitten des Herzens befinden sich Klappen, um den Rückstrom des Blutes zu verhindern.



## Corazón

- |   |                             |
|---|-----------------------------|
| 1 Corazón, vértice  | 35 Ventrículo derecho       |
| 2 A. coronaria derecha                                      | 36 Ventrículo izquierdo     |
| 3 Seno coronario  | 37 Aurícula derecha         |
| 4 Tabique interauricular, fosa oval                         | 38 Aurícula izquierda       |
| 5 V. coronaria izquierda                                    | 39 Anillo fibroso derecho   |
| 6 V. cardíaca menor   | 40 Anillo fibroso izquierdo |
| 7 V. interventricular posterior                             | 41 V. cava inferior         |
| 8 V. interventricular anterior                              | 42 V. cava superior         |
| 9 Tabique interventricular, porción membranosa              |                             |
| 10 A. coronaria izquierda, rama interventricular anterior   |                             |
| 11 Surco interventricular anterior                          |                             |
| 12 Surco interventricular posterior                         |                             |
| 13 Septo interventricular, porción muscular                 |                             |
| 14 A. coronaria izquierda, r. circunfleja                   |                             |
| 15 Válvula auriculoventricular derecha, valva anterior      |                             |
| 16 Válvula auriculoventricular derecha, valva posterior     |                             |
| 17 Válvula auriculoventricular derecha, valva septal        |                             |
| 18 Válvula auriculoventricular derecha [Válvula tricúspide] |                             |
| 19 Válvula auriculoventricular izquierda [Válvula mitral]   |                             |
| 20 Válvula auriculoventricular izquierda, valva anterior    |                             |
| 21 Válvula aórtica, valva semilunar izquierda               |                             |
| 22 Tronco pulmonar  |                             |
| 23 A. pulmonar  |                             |
| 24 Tronco pulmonar, valva semilunar anterior                |                             |
| 25 V. pulmonar izquierda superior                           |                             |
| 26 V. pulmonar izquierda inferior                           |                             |
| 27 V. pulmonar derecha superior                             |                             |
| 28 V. pulmonar derecha inferior                             |                             |
| 29 A. pulmonar derecha                                      |                             |
| 30 A. pulmón izquierda                                      |                             |
| 31 Mm. papilares  |                             |
| 32 Aorta, porción ascendente                                |                             |
| 33 Orejuela derecha   |                             |
| 34 Orejuela izquierda                                       |                             |

El corazón es el órgano central de la circulación de la sangre y su función es parecida a una bomba. Es un músculo, hueco interiormente, que se contrae aproximadamente 60 veces (en reposo) hasta 180 veces (en carga) por minuto. Con cada contracción lanza alrededor de 70ml de sangre. Un septo divide el corazón en la parte izquierda y la parte derecha. Cada parte contiene una aurícula y un ventrículo. En la parte derecha del corazón se acumula la sangre de la circulación del cuerpo (circulación mayor), pobre en oxígeno. Ésta luego es transportada a los pulmones, para ser enriquecida con oxígeno. Desde la circulación pulmonar (circulación menor), la sangre llega a la parte izquierda del corazón y después de nuevo al cuerpo. El recorrido de un glóbulo sanguíneo de esta distancia tarda más o menos un minuto. Entre las diversas cavidades del corazón se hallan válvulas que impiden el reflujó de la sangre.

## Le cœur

- |   |                          |
|---|--------------------------|
| 1 Cœur, pointe  | 36 Ventricule gauche     |
| 2 Artère coronaire droite                                       | 37 Atrium droit          |
| 3 Sinus coronaire   | 38 Atrium gauche         |
| 4 Cloison interatrial, fosse ovale                              | 39 Anneau fibreux droit  |
| 5 Veine coronaire gauche  | 40 Anneau fibreux gauche |
| 6 Petite veine cardiaque  | 41 Veine cave inférieure |
| 7 Veine interventriculaire postérieure                          | 42 Veine cave supérieure |
| 8 Veine interventriculaire antérieure                           |                          |
| 9 Cloison interventriculaire, partie membraneuse                |                          |
| 10 Artère coronaire gauche, rameau interventriculaire antérieur |                          |
| 11 Sillon interventriculaire antérieur                          |                          |
| 12 Sillon interventriculaire postérieur                         |                          |
| 13 Cloison interventriculaire, partie musculaire                |                          |
| 14 Artère coronaire gauche, rameau circonflexe                  |                          |
| 15 Valvule atrioventriculaire droite, cuspside antérieure       |                          |
| 16 Valvule atrioventriculaire droite, cuspside postérieure      |                          |
| 17 Valvule atrioventriculaire droite, cuspside septale          |                          |
| 18 Valvule atrioventriculaire droite (valvule tricuspide)       |                          |
| 19 Valvule atrioventriculaire gauche (valvule mitrale)          |                          |
| 20 Valvule atrioventriculaire gauche, cuspside antérieure       |                          |
| 21 Valvule de l'aorte, valvule semilunaire gauche               |                          |
| 22 Tronc pulmonaire   |                          |
| 23 Artère pulmonaire  |                          |
| 24 Tronc pulmonaire, valvule semilunaire antérieure             |                          |
| 25 Veine pulmonaire gauche supérieure                           |                          |
| 26 Veine pulmonaire gauche inférieure                           |                          |
| 27 Veine pulmonaire droite supérieure                           |                          |
| 28 Veine pulmonaire droite inférieure                           |                          |
| 29 Artère pulmonaire droite                                     |                          |
| 30 Artère pulmonaire gauche                                     |                          |
| 31 Muscles papillaires  |                          |
| 32 Aorte, partie ascendante                                     |                          |
| 33 Auricule droite  |                          |
| 34 Auricule gauche  |                          |
| 35 Ventricule droit   |                          |

La fonction du cœur, organe central de la circulation sanguine, peut être comparée avec une pompe. Il s'agit d'un corps creux musculaire qui se contracte 60 fois (au repos) jusqu'à 180 fois (à la charge) par minute. A chaque contraction, environ 70ml de sang sont éjectés. Une cloison divise le cœur en une partie gauche et en une partie droite. Chacune de ces parties possède une oreillette et un ventricule. Dans la partie droite du cœur s'accumule le sang pauvre en oxygène de la (grande) circulation du corps et est pompé dans les poumons pour y être enrichi en oxygène frais. En quittant la (petite) circulation des poumons, le sang atteint la partie gauche du cœur où il repart dans le corps. Le passage d'un globule sanguin à travers ce circuit dure environ une minute. Entre les différentes sections du cœur se trouvent des valvules empêchant le reflux du sang.

## Coração

- 1 Ápice do coração
- 2 Artéria coronária direita
- 3 Seio coronário
- 4 Septo interatrial, fossa oval
- 5 Veia coronária ventricular
- 6 Veia cardíaca parva
- 7 Veia interventricular posterior
- 8 Veia interventricular anterior
- 9 Porção membranosa do septo interventricular
- 10 Ramo interventricular anterior da artéria coronária esquerda
- 11 Sulco interventricular anterior
- 12 Sulco interventricular posterior
- 13 Porção muscular do septo interventricular
- 14 Ramo circunflexo da artéria coronária direita
- 15 Cúspide anterior da valva tricúspide
- 16 Cúspide posterior da valva tricúspide
- 17 Cúspide septal da valva tricúspide
- 18 Valva tricúspide (valva atrioventricular direita)
- 19 Valva mitral (valva atrioventricular esquerda)
- 20 Cúspide anterior da valva mitral
- 21 Válvula semilunar esquerda da valva aórtica
- 22 Tronco pulmonar (artéria pulmonar)
- 23 Artéria pulmonar
- 24 Válvula semilunar anterior do tronco pulmonar
- 25 Veia pulmonar superior esquerda
- 26 Veia pulmonar inferior esquerda
- 27 Veia pulmonar superior direita
- 28 Veia pulmonar inferior direita
- 29 Artéria pulmonar direita
- 30 Artéria pulmonar esquerda
- 31 Músculos papilares
- 32 Aorta ascendente
- 33 Apêndice auricular direito
- 34 Apêndice auricular esquerdo
- 35 Ventrículo direito
- 36 Ventrículo esquerdo
- 37 Átrio direito
- 38 Átrio esquerdo (átrio pulmonar)
- 39 Ânulo tendíneo comum
- 40 Seio aórtico (seio de Petit)
- 41 Veia cava inferior (pós-cava)
- 42 Veia cava superior (pré-cava)

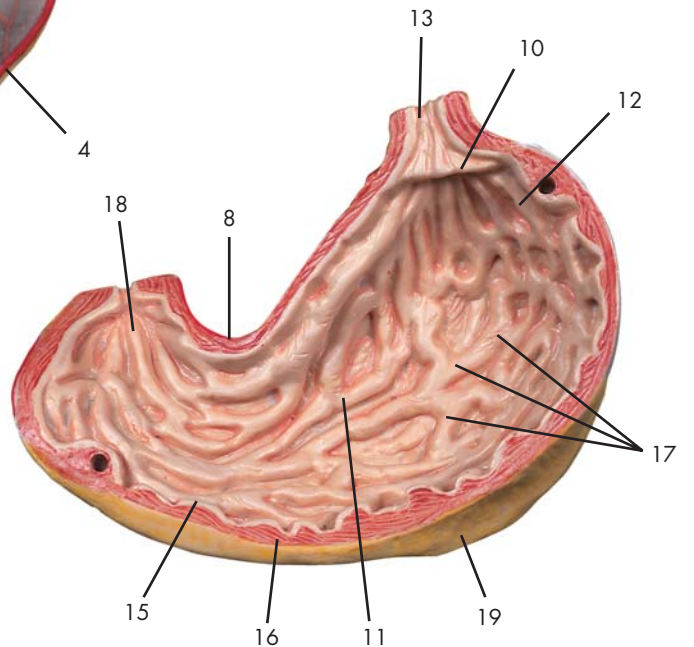
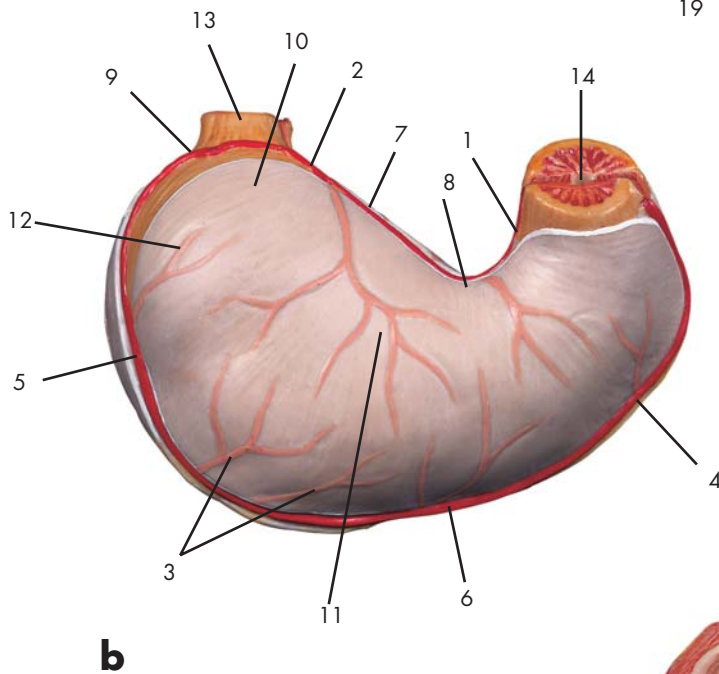
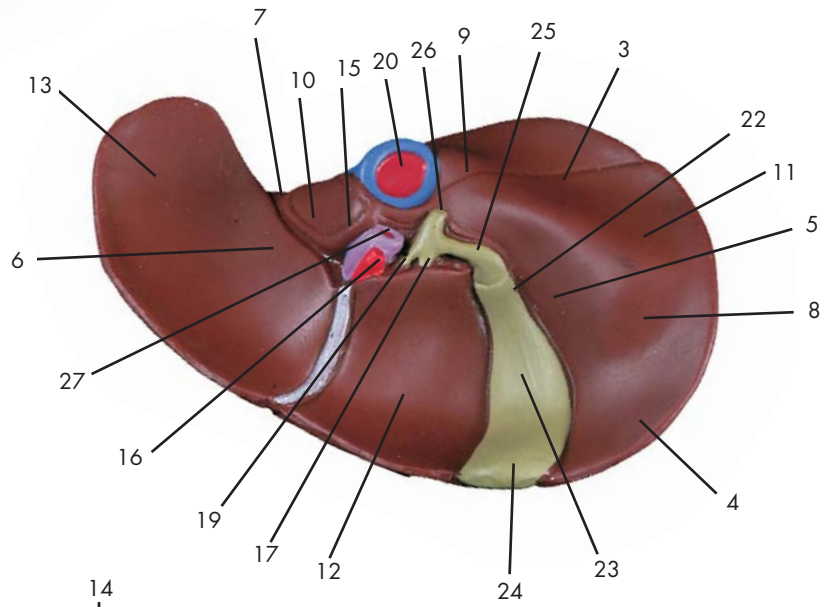
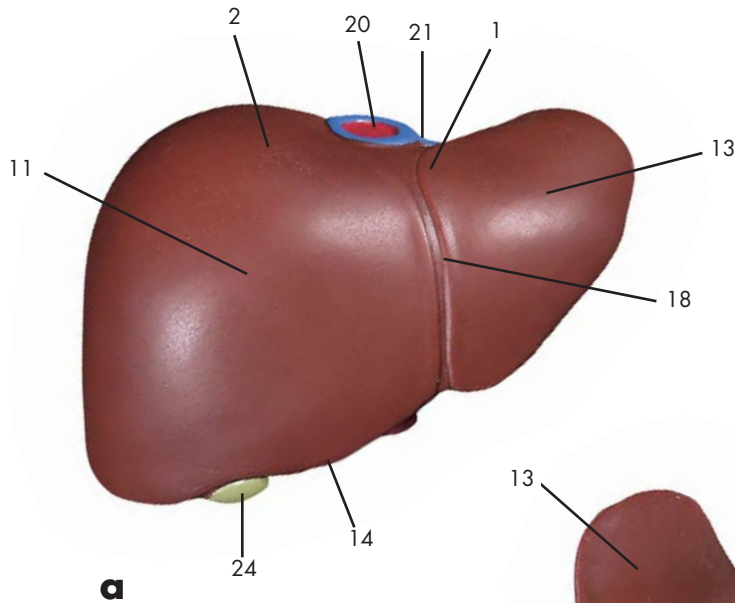
O coração é um órgão circulatório central e funciona como uma bomba. Ele é um corpo muscular cavo que se contrai de 60 vezes (quando em repouso) até 180 vezes (sob stress) por minuto. Aprox. 70ml de sangue é ejetado em cada uma dessas contrações. Um sépto divide o coração em seções esquerda e direita. Cada uma dessas áreas tem um atrium e um ventrículo. No lado direito do coração, sangue desoxigenado trazido na circulação sistêmica, é coletado e bombeado dentro dos pulmões para ser reoxigenado. O sangue da circulação pulmonar entra então na seção esquerda do coração e de lá, é bombeado para todas as partes do corpo. Um corpúsculo sangüíneo leva aprox. um minuto para cobrir essas distâncias. Válvulas para impedir o refluxo do sangue são encontradas entre as diferentes seções do coração.

## 心臓

- |                |         |
|----------------|---------|
| 1 心尖           | 35 右心室  |
| 2 右冠状動脈        | 36 左心室  |
| 3 冠状静脈洞        | 37 右心房  |
| 4 卵円窩          | 38 左心房  |
| 5 大心静脈         | 39 右線維輪 |
| 6 小心静脈         | 40 左線維輪 |
| 7 中心静脈         | 41 下大静脈 |
| 8 大心静脈         | 42 上大静脈 |
| 9 心室中隔, 膜性部    |         |
| 10 左冠状動脈, 前室間枝 |         |
| 11 前室間溝        |         |
| 12 後室間溝        |         |
| 13 心室中隔, 筋性部   |         |
| 14 左冠状動脈, 回旋枝  |         |
| 15 右房室弁, 前尖    |         |
| 16 右房室弁, 後尖    |         |
| 17 右房室弁, 中隔尖   |         |
| 18 右房室弁 (三尖弁)  |         |
| 19 左房室弁 (僧帽弁)  |         |
| 20 左房室弁, 前尖    |         |
| 21 大動脈弁 (左半月弁) |         |
| 22 肺動脈幹        |         |
| 23 肺動脈         |         |
| 24 肺動脈幹, 前半月弁  |         |
| 25 左上肺静脈       |         |
| 26 左下肺静脈       |         |
| 27 右上肺静脈       |         |
| 28 右下肺静脈       |         |
| 29 右肺動脈        |         |
| 30 左肺動脈        |         |
| 31 乳頭筋         |         |
| 32 上行大動脈       |         |
| 33 右心耳         |         |
| 34 左心耳         |         |

心臓はポンプのような役目を持つ循環器の中心的存在である。心臓は筋でできた中腔状の気管で、休息時には毎分60回、運動時には毎分180回で拍動する。中央には心臓を左右の部屋に分ける中隔があり、それぞれの部屋には心房と心室がある。心臓の右の部屋では、体循環から戻ってきた炭酸ガスを多く含んだ血液を集め、肺に送り、再び酸素を還元させる役目をする。肺循環より戻った血液は心臓の左の部屋に入り、そこから体全身に送り出される。血液内の血球はこの距離(心臓右側に入ってから、肺をとおり、再び体に送り出されるまで)をおよそ1分で巡る。血液の逆流防止弁はそれぞれの部屋の間と、大血管が心臓を離れる基部に認められる。

ASD (心房中隔欠損) Atrial septal defect : 右心房の卵円窩の上部に開く小孔状の欠損で、25%に認められる。出生前、卵円孔は胎児の右心房と左心房を貫く孔であるが、通常出生後閉じる。小さな心房中隔欠損は臨床上問題ないが、大きな心房中隔欠損がある場合、肺から左心房へ戻った動脈血が欠損を通じて右心房へ混じり、右心房や右心室の肥大やチアノーゼなどを生じる。



Latin



**a Hepar**

- 1 Hepar, area nuda
- 2 Hepar, facies diaphragmatica
- 3 Hepar, facies visceralis
- 4 Hepar, impressio colica
- 5 Hepar, impressio duodenalis
- 6 Hepar, impressio gastrica
- 7 Hepar, Impressio oesophagea
- 8 Hepar, impressio renalis
- 9 Hepar, impressio suprarenalis
- 10 Hepar, lobus caudatus
- 11 Hepar, lobus dexter
- 12 Hepar, lobus quadratus
- 13 Hepar, lobus sinister
- 14 Hepar, margo inferior
- 15 Hepar, processus caudatus
- 16 A. hepatica communis
- 17 Ductus hepaticus dexter
- 18 Lig. falciforme hepatis
- 19 Ductus hepaticus sinister
- 20 V. cava inferior
- 21 Vv. hepaticae
- 22 Vesica biliaris, collum
- 23 Vesica biliaris, corpus
- 24 Vesica biliaris, fundus
- 25 Ductus cysticus
- 26 Ductus choledochus
- 27 V. portae hepatis

**b Gaster**

- 1 A. gastrica dextra
- 2 A. gastrica sinistra
- 3 Aa. gastricae breves
- 4 A. gastroepiploica dextra
- 5 A. gastroepiploica sinistra
- 6 Gaster, curvatura major
- 7 Gaster, curvatura minor
- 8 Gaster, incisura angularis
- 9 Gaster, incisura cardiaca
- 10 Gaster, pars cardiaca
- 11 Gaster, corpus
- 12 Gaster, fundus
- 13 Oesophagus, pars abdominalis
- 14 Pylorus
- 15 Gaster, tunica mucosa
- 16 Gaster, tunica muscularis
- 17 Plicae gastricae
- 18 Antrum pyloricum [Canalis pyloricus]
- 19 Omentum majus

## Liver and open stomach

### a Liver

- 1 Bare area of liver
- 2 Diaphragmatic surface of hepar
- 3 Visceral surface of hepar
- 4 Colic impression of liver
- 5 Duodenal impression of liver
- 6 Gastric impression of liver
- 7 Esophageal impression of liver
- 8 Renal impression of liver
- 9 Suprarenal impression of liver
- 10 Caudate lobe of liver
- 11 Right lobe of liver
- 12 Quadrate lobe of liver
- 13 Left lobe of liver
- 14 Inferior margine of liver
- 15 Caudate process of liver
- 16 Common hepatic artery
- 17 Right hepatic duct
- 18 Falciform ligament of liver
- 19 Left hepatic duct
- 20 Inferior vena cava
- 21 Hepatic veins
- 22 Neck of gallbladder
- 23 Body of gallbladder
- 24 Fundus of gallbladder
- 25 Cystic duct
- 26 Common bile duct
- 27 Portal vein of liver

### b Stomach

- 1 Right gastric artery
- 2 Left gastric artery
- 3 Short gastric arteries
- 4 Right gastroepiploic artery
- 5 Left gastroepiploic artery
- 6 Major gastric curvature
- 7 Minor gastric curvature
- 8 Angular notch of stomach
- 9 Cardiac notch of stomach
- 10 Cardiac part of stomach
- 11 Body of stomach
- 12 Fundus of stomach
- 13 Abdominal part of esophagus
- 14 Pylorus
- 15 Mucosa of stomach
- 16 Muscular coat of stomach
- 17 Gastric folds
- 18 Pyloric antrum [pyloric canal]
- 19 Greater omentum

### The liver

The liver is the largest organ in the human body and weighs approx. 1.5kg in the adult. It may be termed a "central laboratory" in terms of its tasks in the organism. Numerous metabolic processes take place here, including

- protein synthesis and breakdown
- synthesis, breakdown and storage of glycogen, the energy carrier in carbohydrate metabolism
- synthesis and breakdown of fatty acids
- detoxification of foreign substances such as alcohol, drugs and medicines
- hormone inactivation
- production of approx. 1L bile per day. This is thickened and stored in the gallbladder. Its tasks include lipolysis and excretion of toxic metabolic products.

The upper side of the liver is attached to the diaphragm, its base is in contact with the stomach and intestine.

### The stomach

Food taken up by the mouth and oesophagus is stored temporarily in the stomach and passed on in small amounts to the intestine. The cells of the stomach wall produce hydrochloric acid to kill bacteria taken in with the food and various enzymes start to partly digest the food. The partly digested food passes through the pylorus and enters the duodenum.

## Leber und geöffneter Magen

### a Leber

- 1 Leber, freie (nackte) Fläche
- 2 Leber, Zwerchfellfläche
- 3 Leber, Eingeweidefläche
- 4 Leber, Abdruck des Dickdarms
- 5 Leber, Abdruck des Zwölffingerdarms
- 6 Leber, Abdruck des Magens
- 7 Leber, Abdruck der Speiseröhre
- 8 Leber, Abdruck der Niere
- 9 Hepar, impressio suprarenalis
- 10 Schwanzförmiger Lappen
- 11 Rechter Leberlappen
- 12 Quadratischer Leberlappen
- 13 Linker Leberlappen
- 14 Leberrand
- 15 Leber, schwanzförmiger Fortsatz
- 16 Gemeinsame Leberschlagader
- 17 Rechter Lebergallengang
- 18 Sichelförmiges Leberband
- 19 Linker Lebergallengang
- 20 Untere Hohlvene
- 21 Lebervenen
- 22 Gallenblasenhals
- 23 Gallenblasenkörper
- 24 Gallenblasengrund
- 25 Gallenblasengang
- 26 Ausführungsgang von Leber und Gallenblase
- 27 Pfortader

### b Magen

- 1 Rechte Magenschlagader
- 2 Linke Magenschlagader
- 3 Kurze Magenschlagadern
- 4 Rechte Magen-Netzschlagader
- 5 Linke Magen-Netzschlagader
- 6 Große Magenkrümmung
- 7 Kleine Magenkrümmung
- 8 Magen, Winkeleinschnitt
- 9 Magen, Kardiaeinschnitt
- 10 Magen, Kardia
- 11 Magenkörper
- 12 Magengrund
- 13 Bauchteil der Speiseröhre
- 14 Magenausgang, Pfortner
- 15 Magenschleimhaut
- 16 Muskelschicht des Magens
- 17 Magenschleimhautfalten
- 18 Vorraum des Magenausganges
- 19 Großes Netz

### Die Leber

Die Leber ist das größte Organ des menschlichen Körpers. Sie hat beim Erwachsenen ein Gewicht von ca. 1,5kg. Bezüglich ihrer Aufgaben im Organismus kann man sie als "Zentrallabor" bezeichnen. Zahlreiche Stoffwechselprozesse finden in ihr statt, unter anderem

- der Aufbau und Abbau von Eiweißen
- der Aufbau, Abbau und die Speicherung von Glykogen als Energieträger im Kohlehydratstoffwechsel
- der Aufbau und Abbau von Fettsäuren
- die Entgiftung von Fremdstoffen wie Alkohol, Drogen und Medikamenten
- die Inaktivierung von Hormonen
- die Bildung von ca. 1l Galle pro Tag. Diese wird in der Gallenblase eingedickt und gespeichert und dient unter anderem der Fettverdauung und Ausscheidung giftiger Stoffwechselprodukte.

Die Form der Leber paßt sich an ihrer Oberseite der Zwerchfellkuppel an, an der Unterseite lagern sich Magen und Darm an.

### Der Magen

Die über Mund und Speiseröhre aufgenommene Nahrung wird im Magen vorübergehend gespeichert und in kleinen Mengen an den Darm abgegeben. Um aufgenommene Bakterien unschädlich zu machen, bilden die Zellen der Magenwand Salzsäure. Verschiedene Enzyme beginnen auch schon, die Nahrung vorzuverdauen. Der Magenausgang wird auch als Pfortner (Pylorus) bezeichnet, durch ihn gelangt die Nahrung in den Zwölffingerdarm.



## Hígado e Estómago abierto

### a Hígado

- 1 Hígado, área desnuda
- 2 Hígado, cara diafragmática
- 3 Hígado, cara visceral
- 4 Hígado, impresión del colon
- 5 Hígado, impresión del duodeno
- 6 Hígado, impresión del del estómago
- 7 Hígado, impresión del esófago
- 8 Hígado, impresión del riñón
- 9 Hígado, impresión suprarrenal
- 10 Hígado, lóbulo caudado
- 11 Hígado, lóbulo derecho
- 12 Hígado, lóbulo cuadrado
- 13 Hígado, lóbulo izquierdo
- 14 Hígado, borde inferior
- 15 Hígado, proceso caudado
- 16 A. hepática común
- 17 Conducto hepático derecho
- 18 Lig. falciforme [hígado]
- 19 Conducto hepático izquierdo
- 20 V. cava inferior
- 21 Vv. hepáticas
- 22 Vesícula biliar, cuello
- 23 Vesícula biliar, cuerpo
- 24 Vesícula biliar, fondo
- 25 Conducto cístico
- 26 Conducto colédoco
- 27 V. porta hepática

### b Estómago

- 1 A. gástrica derecha
- 2 A. gástrica izquierda
- 3 Aa. gástricas cortas
- 4 A. gastroepiploica derecha
- 5 A. gastroepiploica izquierda
- 6 Estómago, curvatura mayor
- 7 Estómago, curvatura menor
- 8 Estómago, escotadura angular
- 9 Estómago, escotadura cardíaca
- 10 Estómago, cardias
- 11 Estómago, cuerpo
- 12 Estómago, fundus
- 13 Esófago, porción abdominal
- 14 Píloro
- 15 Estómago, túnica mucosa
- 16 Estómago, túnica muscular
- 17 Pliegues gástricos
- 18 Antro pilórico
- 19 Omento [epiplón] mayor

### El hígado

El hígado es el órgano más grande del cuerpo humano. En un adulto pesa aproximadamente 1,5kg. En lo que se refiere a su función es comparable a un «laboratorio central». Realiza numerosos procesos metabólicos, entre ellos

- la formación y destrucción de proteínas
- la formación, destrucción y acumulación de glucógeno como soporte energético en el metabolismo de hidrato de carbono
- la formación y destrucción de ácidos grasos
- la purificación de sustancias nocivas como alcohol, drogas y medicamentos
- la inactivación de hormonas
- la formación de un litro de bilis al día. La bilis se espesa y se almacena en la vesícula biliar. Sirve para la digestión de grasa y la secreción de productos tóxicos del metabolismo.

La forma del hígado se ajusta con su parte superior al diafragma. En la parte inferior linda con el estómago y el intestino.

### El estómago

Los alimentos ingeridos por la boca y el esófago se almacenan temporalmente en el estómago y se traspasan luego en pequeñas raciones al intestino. Para neutralizar bacterias ingeridas, las células de la pared del estómago producen ácido clorhídrico y diferentes enzimas y empiezan a predigerir los alimentos. El orificio del estómago hacia el duodeno se llama píloro. A través del píloro los alimentos pasan al duodeno.

## Foie et Estomac ouvert

### a Foie

- 1 Foie, aire nue
- 2 Foie, face diaphragmatique
- 3 Foie, face viscérale
- 4 Foie, empreinte colique
- 5 Foie, empreinte duodénale
- 6 Foie, empreinte gastrique
- 7 Foie, empreinte œsophagienne
- 8 Foie, empreinte rénale
- 9 Foie, empreinte surrénale
- 10 Foie, lobe caudé
- 11 Foie, lobe droit
- 12 Foie, lobe carré
- 13 Foie, lobe gauche
- 14 Foie, marge inférieure
- 15 Foie, apophyse caudée
- 16 Artère hépatique commune
- 17 Canal hépatique droit
- 18 Ligament falciforme du foie
- 19 Canal hépatique gauche
- 20 Veine cave inférieure
- 21 Veines hépatiques
- 22 Vésicule biliaire, col
- 23 Vésicule biliaire, corps
- 24 Vésicule biliaire, fond
- 25 Canal cystique
- 26 Canal cholédoque
- 27 Veine porte du foie

### b Estomac

- 1 Artère gastrique droite
- 2 Artère gastrique gauche
- 3 Artères gastriques courtes
- 4 Artère gastro-épiploïque droite
- 5 Artère gastro-épiploïque gauche
- 6 Estomac, grande courbure
- 7 Estomac, petite courbure
- 8 Estomac, incisure angulaire
- 9 Estomac, incisure cardiaque
- 10 Estomac, part cardiaque
- 11 Estomac, corps
- 12 Estomac, fond
- 13 Œsophage, partie abdominale
- 14 Pylore
- 15 Estomac, tunique muqueuse
- 16 Estomac, tunique musculaire
- 17 Plis gastriques
- 18 Antre pylorique (canal pylorique)
- 19 Grand épiploon

### Le foie

Le foie est le plus grand organe du corps humain. Chez l'adulte, il atteint un poids d'environ 1,5kg. En ce qui concerne ses tâches au sein de l'organisme, on peut dire qu'il s'agit d'un "laboratoire central". De nombreux processus métaboliques y ont lieu. Parmi ceux-ci:

- l'assimilation et la dégradation des protéines
- l'assimilation, la dégradation et le stockage du glycogène comme support d'énergie dans le métabolisme des glucides
- l'assimilation et la dégradation des acides gras
- la détoxification des matières étrangères telles que l'alcool, les drogues et les médicaments
- l'inactivation des hormones
- la formation d'environ 1 litre de bile par jour. Celle-ci est épaissie et stockée dans la vésicule biliaire et sert entre autres à la digestion des lipides et à l'élimination des produits métaboliques toxiques.

La zone supérieure du foie s'adapte au point de vue de la forme à la voûte diaphragmatique et à la zone inférieure sont fixés l'estomac et l'intestin.

### L'estomac

Les aliments ingérés par la bouche et l'œsophage sont provisoirement stockés dans l'estomac et transmis en petites quantités à l'intestin. Afin de rendre les bactéries ingérées inoffensives, les cellules de la paroi gastrique sécrètent de l'acide chlorhydrique; quelques enzymes déjà commencent également à prédigérer la nourriture. La sortie de l'estomac est également désignée comme le pylore. C'est par le pylore que la nourriture accède au duodénum.

## Fígado e Estômago aberto

### a Fígado

- 1 Área desnuda do fígado
- 2 Face diafragmática do fígado
- 3 Face visceral do fígado
- 4 Impressão cólica do fígado
- 5 Impressão duodenal do fígado
- 6 Impressão gástrica do fígado
- 7 Impressão esofágica do fígado
- 8 Impressão renal do fígado
- 9 Impressão da supra-renal do fígado
- 10 Lobo caudado (lobo de Spigelius)
- 11 Lobo direito do fígado
- 12 Lobo quadrado
- 13 Lobo hepático esquerdo
- 14 Margem inferior do fígado
- 15 Processo caudado
- 16 Artéria hepática comum
- 17 Ducto hepático direito
- 18 Ligamento falciforme do fígado
- 19 Ducto hepático esquerdo
- 20 Veia cava inferior (pós-cava)
- 21 Veias hepáticas
- 22 Colo da vesícula biliar
- 23 Corpo da vesícula biliar
- 24 Fundo da vesícula biliar
- 25 Ducto cístico (ducto biliar cístico)
- 26 Ducto colédoco (ducto biliar comum)
- 27 Veia porta do fígado

### b Estômago

- 1 Artéria gástrica direita (artéria pilórica)
- 2 Artéria coronária (artéria gástrica esquerda)
- 3 Artérias gástricas curtas
- 4 Artéria gastrepilórica direita
- 5 Artéria gastrepilórica esquerda (artéria gástrica esquerda)
- 6 Curvatura maior
- 7 Curvatura menor
- 8 Sulco angular do estômago
- 9 Incisura cardíaca do estômago
- 10 Cárdia gástrica
- 11 Corpo do estômago
- 12 Fundo do estômago (fundo de saco maior)
- 13 Porção abdominal do esôfago
- 14 Píloro
- 15 Mucosa do estômago
- 16 Capa muscular do estômago
- 17 Pregas gástricas
- 18 Antro pilórico (canal pilórico)
- 19 Omento maior (omento gastrocólico)

### O fígado

O fígado é o maior órgão interno do corpo humano e pesa em uma pessoa adulta, aprox. 1.5kg. Ele pode ser denominado um "laboratório central" no que diz respeito às suas tarefas dentro do organismo. Numerosos processos metabólicos acontecem aqui, como por exemplo:

- síntetização e quebra de proteínas
- síntetização, quebra e armazenamento de glicogênio, a energia contida no metabolismo dos carboidratos
- síntese e quebra dos ácidos gordurosos
- desintoxicação de substâncias estranhas como álcool, drogas e medicamentos
- inativação hormonal
- produção de aproximadamente 1 lt de bilis por dia. Ela é afinada e armazenada na vesícula biliar. Tais tarefas incluem a lipólise e excreção de produtos metabólicos tóxicos.

A parte superior do fígado fica presa ao diafragma, sua base está em contato com o estômago e o intestino.

### O estômago

A comida levada pela boca e esôfago fica armazenada temporariamente no estômago e passa em pequenas porções para o intestino. As células da parede do estômago produzem ácido hidrocloreídrico para matar as bactérias levadas junto da comida e várias enzimas começam a parcialmente digerir a comida. Essa comida parcialmente digerida passa através do píloro e entra no duodeno.

## 肝臓と胃

### a 肝臓

- 1 肝臓, 無漿膜野
- 2 肝臓, 横隔面
- 3 肝臓, 臓側面
- 4 肝臓, 結腸圧痕
- 5 肝臓, 十二指腸圧痕
- 6 肝臓, 胃圧痕
- 7 肝臓, 食道圧痕
- 8 肝臓, 腎圧痕
- 9 肝臓, 副腎圧痕
- 10 肝臓, 尾状葉
- 11 肝臓, 右葉
- 12 肝臓, 方形葉
- 13 肝臓, 左葉
- 14 肝臓, 下縁
- 15 肝臓, 尾状突起
- 16 総肝動脈
- 17 右肝管
- 18 肝鎌状間膜
- 19 左肝管
- 20 下大静脈
- 21 肝静脈
- 22 胆嚢頸
- 23 胆嚢体
- 24 胆嚢底
- 25 胆嚢管
- 26 総胆管
- 27 門脈

### b 胃

- 1 右胃動脈
- 2 左胃動脈
- 3 短胃動脈
- 4 右胃大網動脈
- 5 左胃大網動脈
- 6 胃の大弯
- 7 胃の小弯
- 8 胃, 角切痕
- 9 胃, 噴門切痕
- 10 噴門部
- 11 胃体
- 12 胃底
- 13 食道腹部
- 14 幽門
- 15 胃の粘膜
- 16 胃の筋層
- 17 胃粘膜ヒダ
- 18 幽門洞
- 19 大網

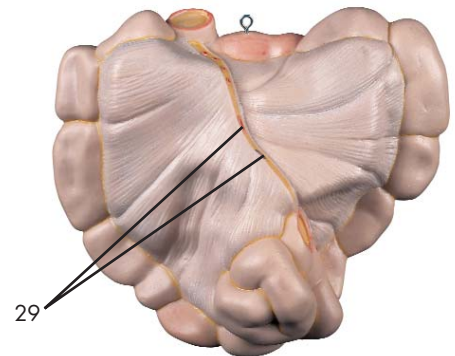
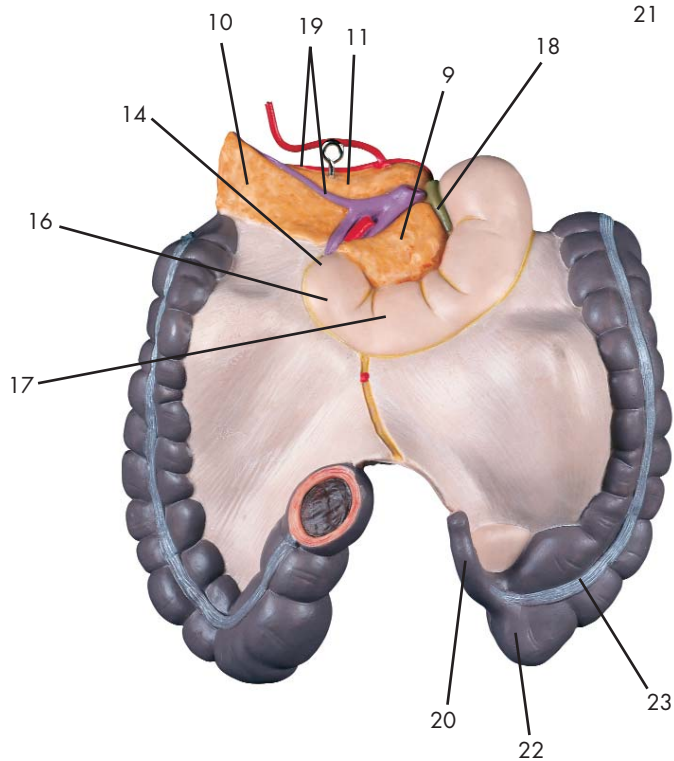
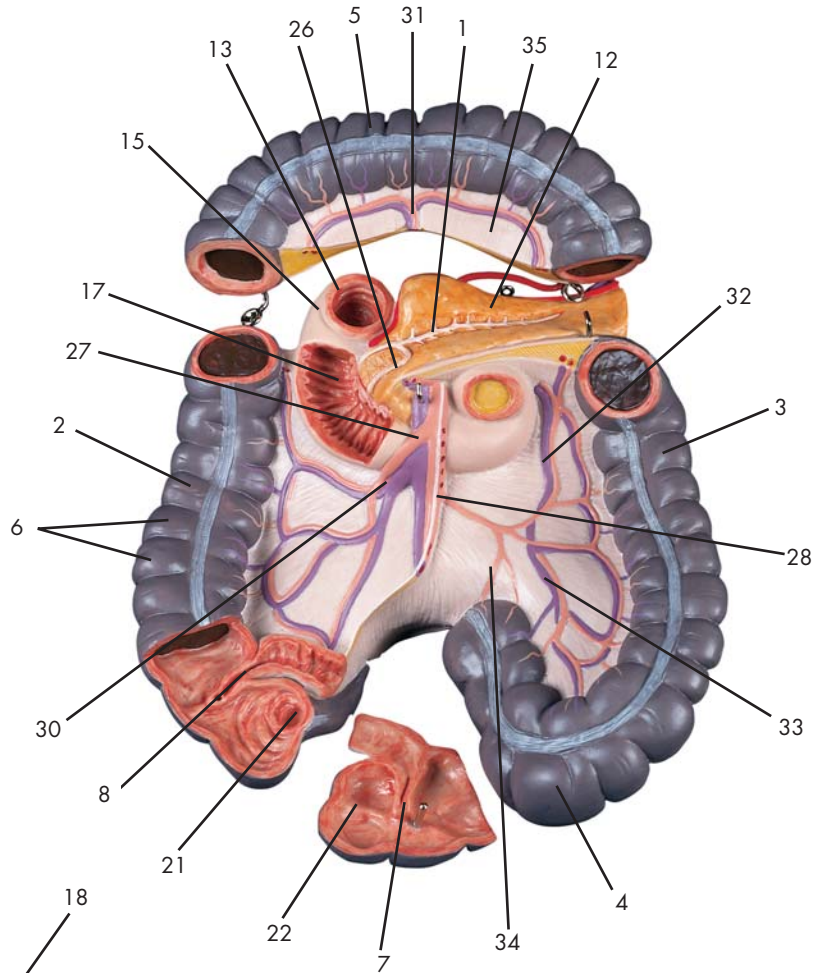
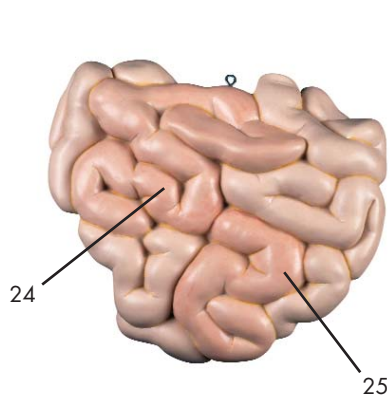
### 肝臓

肝臓は人体で最大の腺で、重さは成人でおよそ1.5kgである。ヒトの体の働きの中では中心工場的な位置を占め、たくさんの代謝過程が肝臓で行われる。例えばタンパク質の合成や分解、グリコーゲンの貯蔵、炭水化物の代謝のエネルギー輸送、脂肪酸の合成や分解、アルコール、麻薬、薬、ホルモンの不活性化、1日約1ℓの胆汁の産生などを行う。この胆汁は胆嚢中に濃縮して貯えられる。また、脂肪を分解したり、有害物質を排除したりする。肝臓には門脈という静脈性の管が進入する。門脈は腎臓を除くほとんどの腹部内臓からの静脈血が集まり、それらの血液は一旦肝臓に運ばれる。肝臓の上面は横隔膜に、下面（底面）は胃や腸と接している。

生体では肝臓は簡単に傷付きやすい臓器である。（肋骨骨折など）肝臓の豊富な血管とそのもろさの為、肝臓の破裂は大出血を起こし腹部右上半の痛みを生ずる。また右心不全などにより肥大した肝臓は、右の肋骨弓の下方で触診することができる。

### 胃

口から摂取された食物は食道を通り一時的に胃に貯えられ、少しずつ腸に送られる。胃壁の細胞は取り入れた食物のバクテリアを殺菌するための塩酸や、食物を部分的に消化し始めるための各種の酵素を産生する。部分的に消化された食塊は幽門を通り十二指腸に送られる。



Latin





- 1 Ductus pancreaticus
- 2 Colon ascendens
- 3 Colon descendens
- 4 Colon sigmoideum
- 5 Colon transversum
- 6 Colon, haustra [sacculaciones]
- 7 Ileum, ostium valvae
- 8 Valva ileocecalis [Valva ilealis]
- 9 Pancreas, caput
- 10 Pancreas, cauda
- 11 Pancreas, corpus
- 12 Pancreas
- 13 Duodenum
- 14 Duodenum, flexura inferior
- 15 Duodenum, flexura superior
- 16 Duodenum, pars ascendens
- 17 Duodenum, pars descendens
- 18 Ductus choledochus
- 19 A. et V. splenica [A. et V. lienalis]
- 20 Appendix vermiformis
- 21 Appendix vermiformis, ostium
- 22 Cecum
- 23 Taenia libera
- 24 Ileum
- 25 Jejunum
- 26 Ductus pancreaticus accessorius (SANTORINI)
- 27 A. et V. mesenterica superior
- 28 A. et V. mesenterica inferior
- 29 Aa. et Vv. jejunales et ileales
- 30 A. et V. colica dextra
- 31 A. et V. colica media
- 32 A. et V. colica sinistra
- 33 Aa. et Vv. sigmoideae
- 34 A. rectalis superior
- 35 Mesocolon transversum

## Small intestine and large intestine

- 1 Pancreatic duct
- 2 Ascending colon
- 3 Descending colon
- 4 Sigmoid colon [pelvic colon]
- 5 Transverse colon
- 6 Haustra of colon [Sacculations of colon]
- 7 Ostium of ileocecal valve
- 8 Ileocecal valve
- 9 Pancreatic head
- 10 Pancreatic cauda [pankreatic tail]
- 11 Pancreatic body
- 12 Pancreas
- 13 Duodenum
- 14 Inferior duodenal flexure
- 15 Superior duodenal flexure
- 16 Ascending part of duodenum
- 17 Descending part of duodenum
- 18 Common bile duct
- 19 Splenic artery and vein [lienial artery and vein]
- 20 Vermiform appendage
- 21 Ostium of vermiform appendage
- 22 Cecum [blind sac]
- 23 Free taenia
- 24 Ileum
- 25 Jejunum
- 26 SANTORINI's duct
- 27 Superior mesenteric artery and vein
- 28 Inferior mesenteric artery and vein
- 29 Jejunal and ileal arteries and veins
- 30 Right colic artery and vein
- 31 Middle colic artery and vein
- 32 Left colic artery and vein
- 33 Sigmoid arteries and veins
- 34 Superior rectal artery
- 35 Mesentery of transverse colon

The intestine is made up of the small and large intestine and the first part of the small intestine is called the duodenum. The excretory duct of the gallbladder merges with the pancreatic duct which opens into the duodenum at the major duodenal papilla. The further parts of the small intestine are the jejunum and the ileum. The total length of the small intestine in living humans cannot be stated exactly due to constant contractions and movements. In a relaxed state, the small intestine is approx. 5 - 6m long. If it is cut open, numerous mucosal folds may be seen inside which also feature villi which give the mucosa a velvety appearance. The folds and villi increase the surface of the small intestine to 5 - 10 m<sup>2</sup>. This large surface is used for effective absorption of nutrients. The digestive juices from the liver and pancreas added in the duodenum first split up food into molecules which can be absorbed into the blood and lymph vessels in the further course of the small intestine. Muscles in the intestinal wall produce contraction waves which propel the chyme forwards. Finally, the remaining chyme is thickened by water absorption and excreted in the large intestine which is approx. 1.5m long.

## Dünndarm und Dickdarm

- 1 Ausführungsgang der Bauchspeicheldrüse
- 2 Aufsteigender Dickdarm
- 3 Absteigender Dickdarm
- 4 S-förmiger Dickdarm
- 5 Querdarm
- 6 Colon, haustra [sacculations]
- 7 Ileum, ostium valvae
- 8 Dünndarm-Blinddarmklappe
- 9 Kopf der Bauchspeicheldrüse
- 10 Schwanz der Bauchspeicheldrüse
- 11 Körper der Bauchspeicheldrüse
- 12 Bauchspeicheldrüse
- 13 Zwölffingerdarm
- 14 Duodenum, flexura inferior
- 15 Duodenum, flexura superior
- 16 Duodenum, pars ascendens
- 17 Duodenum, pars descendens
- 18 Ausführungsgang von Leber und Gallenblase
- 19 Milzschlagader und -vene
- 20 Wurmfortsatz
- 21 Wurmfortsatz, Mündung
- 22 Blinddarm
- 23 Taenia libera
- 24 Krummdarm
- 25 Leerdarm
- 26 Ductus pancreaticus accessorius (SANTORINI)
- 27 Obere Gekröseschlagader und -vene
- 28 Untere Gekröseschlagader und -vene
- 29 Darmschlagadern und -venen
- 30 Rechte Dickdarmschlagader und -vene
- 31 Mittlere Dickdarmschlagader und -vene
- 32 Linke Dickdarmschlagader und -vene
- 33 Sigmaschlagadern und -venen
- 34 Obere Enddarmschlagader
- 35 Mesocolon transversum

Der Darm wird eingeteilt in Dünndarm und Dickdarm. Den Anfang des Dünndarms bildet der Zwölffingerdarm (Duodenum), der seinen Namen aufgrund seiner Länge von 12 nebeneinandergelegten Fingern erhalten hat. In ihn münden die Ausführungsgänge von Gallenblase und Bauchspeicheldrüse (Pancreas). Im weiteren Verlauf wird der Dünndarm vom Leerdarm (Jejunum) und Krummdarm (Ileum) gebildet. Seine Gesamtlänge ist beim lebenden Menschen durch ständige Kontraktionen und Bewegungen nicht genau anzugeben, im erschlafften Zustand ist der Dünndarm ca. 5-6m lang. Schneidet man ihn auf, so erkennt man in seinem Inneren zahlreiche Schleimhautfalten, die ihrerseits mit Zotten besetzt sind, die der Schleimhaut ein samtartiges Aussehen verleihen. Durch Falten und Zotten vergrößert sich die Oberfläche des Dünndarms auf 5-10m<sup>2</sup>. Diese große Oberfläche dient der effektiven Aufnahme von Nährstoffen. Die im Zwölffingerdarm zugesetzten Verdauungssäfte aus Leber und Bauchspeicheldrüse spalten die Nahrung zunächst in Moleküle auf, die im weiteren Verlauf des Dünndarms in die Blut- und Lymphgefäße aufgenommen (resorbiert) werden können. Muskeln in der Darmwand sorgen für Wellenbewegungen, die den Speisebrei vorwärts transportieren. Im Dickdarm schließlich, der eine Länge von ca. 1,5m hat, wird der restliche Speisebrei dann durch Wasserentzug eingedickt und ausgeschieden.



## Intestino delgado y grueso

- 1 Conducto pancreático
- 2 Colon ascendente
- 3 Colon descendiente
- 4 Colon sigmoide
- 5 Colon transverso
- 6 Colon, haustra
- 7 Válvula del orificio ileocecal
- 8 Válvula ileocecal
- 9 Páncreas, cabeza
- 10 Páncreas, cola
- 11 Páncreas, cuerpo
- 12 Páncreas
- 13 Duodeno
- 14 Duodeno, ángulo inferior
- 15 Duodeno, ángulo superior
- 16 Duodeno, porción ascendente
- 17 Duodeno, porción descendente
- 18 Conducto colédoco
- 19 A. y v. esplénicas [A. y v. lienales]
- 20 Apéndice vermiforme
- 21 Apéndice vermiforme, orificio
- 22 Ciego
- 23 Tenia libre
- 24 Íleon
- 25 Yeyuno
- 26 Conducto pancreático accesorio (SANTORINI)
- 27 A. y v. mesentéricas superiores
- 28 A. y V. mesentérica inferior
- 29 Aa. y Vv. yeyunales y íleales
- 30 A. y V. cólica derecha
- 31 A. y V. cólica media
- 32 A. y V. cólica izquierda
- 33 Aa. y Vv. sigmoideas
- 34 A. rectal superior
- 35 Mesocolon transverso

El intestino está dividido en intestino delgado e intestino grueso. El duodeno constituye el comienzo del intestino delgado. Le debe su nombre a la longitud que corresponde a 12 dedos puestos uno junto al otro. En el duodeno desembocan el conducto biliar y el pancreático. A continuación siguen el yeyuno y el íleon. Resulta difícil determinar la longitud entera del intestino delgado en una persona viva porque está continuamente en movimiento realizando contracciones. En estado relajado el intestino delgado mide de 5 a 6m aproximadamente. Al abrirlo se ven en el interior numerosas arrugas en la mucosa. La misma mucosa está cubierta de papilas que le dan un aspecto afelpado. Con las arrugas y papilas la superficie del intestino delgado aumenta de 5 a 10 m<sup>2</sup>. La gran superficie es imprescindible para absorber efectivamente las sustancias nutritivas. Los jugos digestivos de la vesiga biliar y del páncreas, añadidos en el duodeno, fraccionan los alimentos en moléculas que a lo largo del intestino delgado pueden ser absorbidas en los vasos sanguíneos y linfáticos. Los músculos en la pared del intestino producen movimientos ondulatorios que transportan el quimo hacia adelante. Al final, en el intestino grueso, que mide unos 1,5m, el quimo se espesa al retirarle agua y está excretado.

## Intestin grêle et côlon

- 1 Canal pancréatique
- 2 Côlon ascendant
- 3 Côlon descendant
- 4 Côlon sigmoïde
- 5 Côlon transverse
- 6 Côlon, bosselures (sacculés)
- 7 Iléon, orifice des valves
- 8 Valvule iléocœcale (valvule iléale)
- 9 Pancréas, tête
- 10 Pancréas, queue
- 11 Pancréas, corps
- 12 Pancréas
- 13 Duodénum
- 14 Duodénum, flexion inférieure
- 15 Duodénum, flexion supérieure
- 16 Duodénum, partie ascendante
- 17 Duodénum, partie descendante
- 18 Canal cholédoque
- 19 Artère et veine spléniques (artère et veine liénales)
- 20 Appendice vermiculaire
- 21 Appendice vermiculaire, orifice
- 22 Cæcum
- 23 Ténia libre
- 24 Iléon
- 25 Jéjunum
- 26 Canal pancréatique accessoire (SANTORINI)
- 27 Artère et veine mésentériques supérieures
- 28 Artère et veine mésentériques inférieures
- 29 Artères et veines jéjunales et iléales
- 30 Artère et veine coliques droites
- 31 Artère et veine coliques transverses
- 32 Artère et veine coliques gauches
- 33 Artères et veines sigmoïdes
- 34 Artère rectale supérieure
- 35 Mésocôlon transverse

L'intestin est divisé en intestin grêle et côlon. Le duodénum forme le début de l'intestin grêle. Le duodénum doit son nom à sa longueur de 12 doigts mis les uns à côté des autres. Les canaux cholédoque et pancréatique s'abouchent au duodénum. La suite de l'intestin grêle est formée par le jéjunum et l'iléon. A cause de ses contractions et mouvements constants, il n'est pas possible de déterminer sa longueur totale exacte chez l'humain vivant. A l'état relâché, l'intestin grêle atteint environ 5 à 6m de longueur. Lorsqu'on le sectionne, on aperçoit à l'intérieur une muqueuse pourvue de nombreux plis qui à leur tour contiennent des villosités donnant un aspect velouté à la muqueuse. Par les plis et les villosités, la surface de l'intestin grêle augmente sa superficie de 5 à 10 m<sup>2</sup>. Cette grande surface sert à la résorption effective des éléments nutritifs. Les sucs digestifs de la vésicule biliaire et du pancréas ajoutés dans le duodénum divisent d'abord la nourriture en molécules qui plus loin dans l'intestin grêle peuvent être résorbées par les vaisseaux sanguins et lymphatiques. Les muscles de la paroi intestinale provoquent des mouvements en forme de vagues qui transportent le chyme en avant. Dans le côlon, qui atteint une longueur d'environ 1,5m, le reste du chyme est épaissi par dessiccation pour être éliminé ensuite.

## Intestino delgado e intestino grosso

- 1 Ducto pancreático (ducto de Hoffmann)
- 2 Cólon ascendente
- 3 Cólon descendente
- 4 Cólon sigmóide (cólon pélvico)
- 5 Cólon transverso
- 6 Haustros do cólon (saculações do cólon)
- 7 Óstio ileocecal
- 8 Válvula ileocecal (válvula de Varolius)
- 9 Cabeça do pâncreas
- 10 Cauda do pâncreas
- 11 Corpo do pâncreas
- 12 Pâncreas
- 13 Duodeno
- 14 Flexura inferior do duodeno
- 15 Flexura superior do duodeno
- 16 Porção ascendente do duodeno
- 17 Porção descendente do duodeno
- 18 Ducto colédoco (ducto biliar comum)
- 19 Artéria e veia esplênica (artéria e veia lienal)
- 20 Apêndice vermiforme
- 21 Óstio do apêndice vermiforme
- 22 Ceco
- 23 Tênia livre
- 24 Íleo
- 25 Jejuno
- 26 Duto pancreático acessório (canal de Santorini)
- 27 Artéria e veia mesentérica superior
- 28 Artéria e veia mesentérica inferior
- 29 Artérias e veias jejunais e ileais
- 30 Artéria e veia cólica direita
- 31 Artéria e veia cólica média
- 32 Artéria e veia cólica esquerda
- 33 Artérias e veias sigmóides
- 34 Artéria retal superior
- 35 Mesocólon transverso

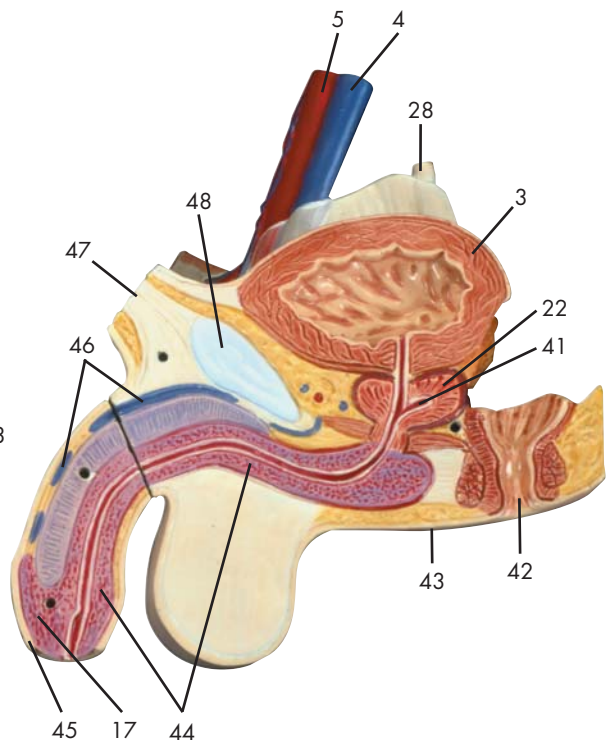
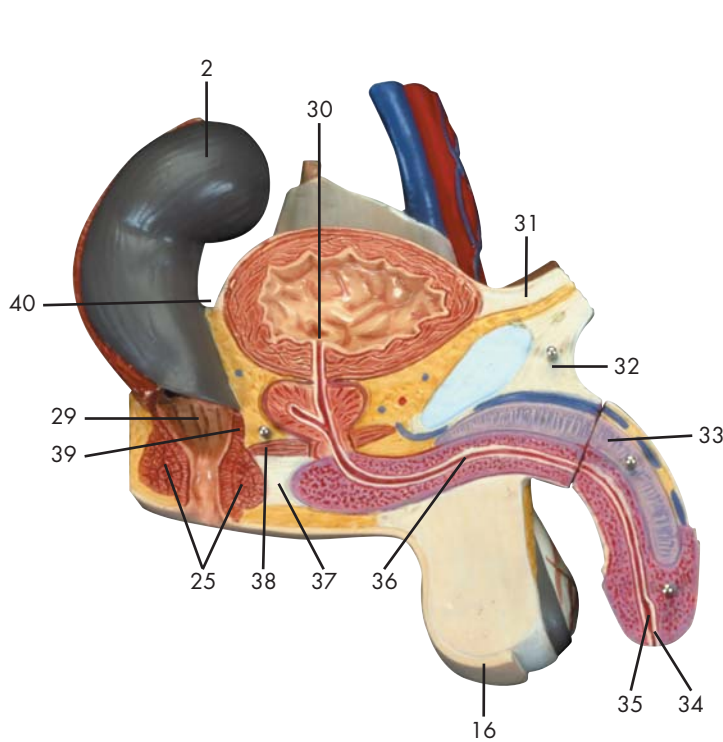
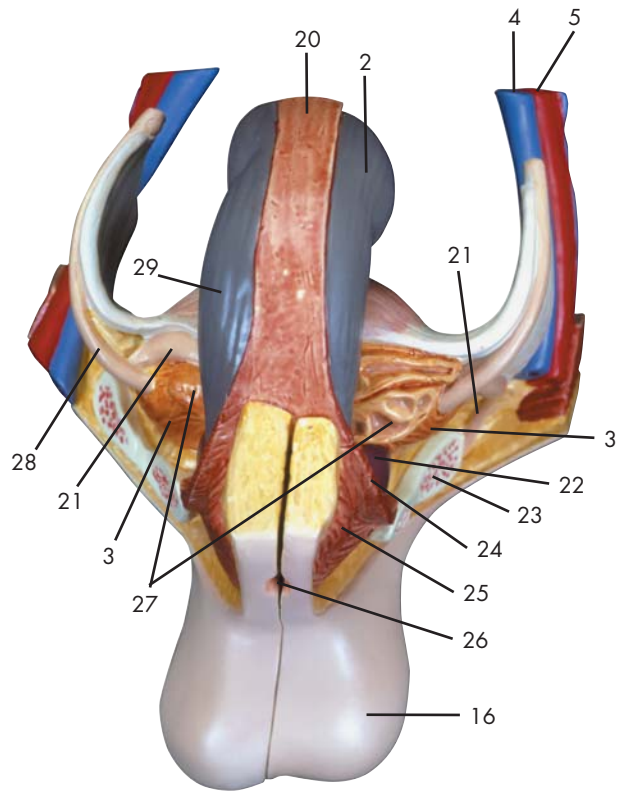
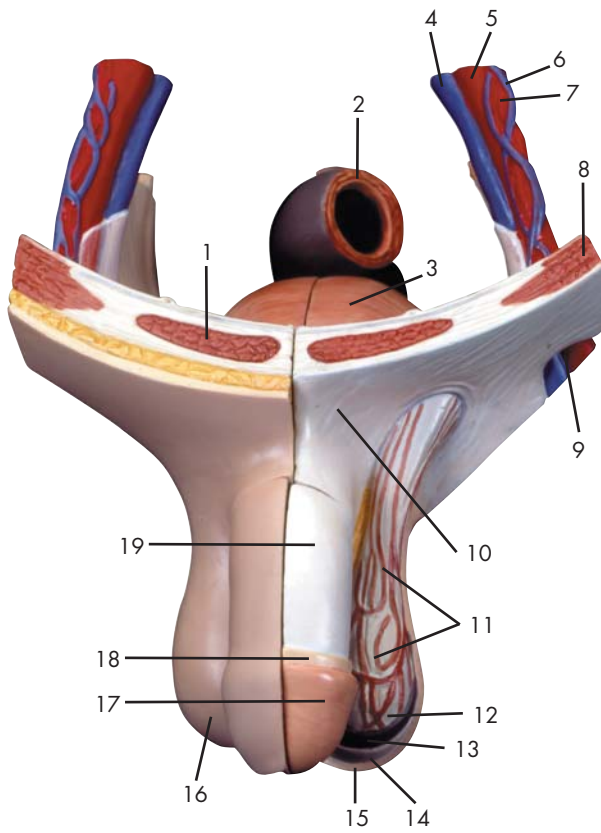
O intestino é composto pelo intestino delgado e pelo intestino grosso e a primeira parte do intestino delgado é chamada de duodeno. Os dutos excretórios da vesícula biliar e pâncreas abrem-se no duodeno. As demais partes do intestino delgado são o jejuno e o íleo. O comprimento total do intestino delgado nos seres humanos não pode ser afirmado com exatidão dado à suas constantes contrações e movimentos. Em estado relaxado, o intestino delgado mede aproximadamente 5 – 6mts de comprimento. Se for aberto, numerosas mucosas podem ser observadas, que também apresentam vilosidades, as quais dão à mucosa uma aparência aveludada. As mucosas e vilosidades aumentam a superfície do intestino delgado em cerca de 5 - 10 m<sup>2</sup>. Tal superfície é usada para uma efetiva absorção dos nutrientes. Os sucos digestivos da vesícula e do pâncreas juntos com o duodeno, primeiro partem a comida em moléculas que podem ser absorvidas pelo sangue e vasos linfáticos no curso seguinte do intestino delgado. Músculos na parede do intestino produzem ondas de contração as quais impelem o quimo para frente. Finalmente, o quimo restante é refinado pela absorção de água e expelido para o intestino grosso, que tem aproximadamente 1.5mts de comprimento.

## 小腸と大腸

- 1 膵管
- 2 上行結腸
- 3 下行結腸
- 4 S状結腸
- 5 横行結腸
- 6 結腸膨起
- 7 回盲弁口
- 8 回盲弁
- 9 膵頭
- 10 膵尾
- 11 膵体
- 12 膵臓
- 13 十二指腸
- 14 下十二指腸曲
- 15 上十二指腸曲
- 16 十二指腸, 上行部
- 17 十二指腸, 下行部
- 18 総胆管
- 19 脾動脈・静脈
- 20 虫垂
- 21 虫垂口
- 22 盲腸
- 23 自由ヒモ
- 24 回腸
- 25 空腸
- 26 副膵管 (サントリーニ管)
- 27 上腸間膜動脈・静脈
- 28 下腸間膜動脈・静脈
- 29 回腸動脈・静脈と空腸動脈・静脈
- 30 右結腸動脈・静脈
- 31 中結腸動脈・静脈
- 32 左結腸動脈・静脈
- 33 S状結腸動脈・静脈
- 34 上直腸動脈
- 35 横行結腸間膜

腸は小腸と大腸から成り、小腸の最初の部分は十二指腸と呼ばれる。胆嚢の排出管（胆嚢管）と総肝管は合流して総胆管となり、さらに総胆管は膵臓の排出管である膵管と合流して十二指腸下行部に注ぐ。十二指腸に続く小腸は空腸と回腸である。生体における小腸の全長は、小腸の収縮や動きのため、正確には記載できないが、安静時の小腸はおよそ5~6mである。小腸を切り開くとたくさんの粘膜ヒダがその内壁に見える。それらのヒダや腸絨毛により、小腸の表面積は5~10m<sup>2</sup>にも及び、栄養の吸収を容易にする。十二指腸で加えられた胆汁（肝臓で作られた後、一時胆嚢で貯えられて濃縮される）や膵液は食物を小さな粒子（分子）に分解し、小腸を通過する過程で血管やリンパ管が栄養を吸収しやすい状態にする。小腸壁の筋は波状に収縮運動（ぜん動運動）をして糜汁を前に送る。最後に、水分の吸収で濃縮された糜汁は、長さ約1.5mの大腸内に排出され、そこでさらに水分を吸収されてから体外に排泄される。

メッケル憩室（回腸憩室）：回盲弁から約50cmのところの回腸の内壁に見られる小指頭大の袋である。メッケル憩室は成人の1~2%で起こり、胎生期の卵黄腸管の腸管側の部分が残って形成される。通常はなんの障害も起こさないが、膵組織や胃粘膜の混入があると、胃粘膜からの酸により憩室は潰瘍や出血を起こす。



Latin





- 1 M. rectus abdominis
- 2 Colon sigmoideum
- 3 Vesica urinaria
- 4 V. iliaca externa
- 5 A. iliaca externa
- 6 V. testicularis sinistra
- 7 A. testicularis sinistra
- 8 M. obliquus externus abdominis
- 9 Canalis inguinalis
- 10 M. obliquus externus abdominis, aponeurosis
- 11 M. cremaster
- 12 Fascia spermatica interna
- 13 Fascia spermatica externa
- 14 M. cremaster, fascia cremasterica
- 15 Cutis
- 16 Scrotum
- 17 Penis, glans
- 18 Fascia penis superficialis
- 19 Fascia penis profunda
- 20 M. pubococcygeus
- 21 Ductus deferens
- 22 Prostata
- 23 Os pubis
- 24 M. levator ani
- 25 M. sphincter ani externus
- 26 Anus
- 27 Vesicula seminalis
- 28 Ureter
- 29 Rectum, ampulla
- 30 Urethra, ostium internum
- 31 Plica umbilicalis medialis
- 32 Lig. fundiforme penis
- 33 Penis, corpus cavernosum
- 34 Urethra masculina, ostium externum
- 35 Urethra, fossa navicularis
- 36 Urethra masculina, pars spongiosa
- 37 Membrana perinei
- 38 M. transversus perinei profundus
- 39 M. sphincter ani internus
- 40 Excavatio rectovesicalis
- 41 Prostata, utriculus
- 42 Canalis analis
- 43 Raphe perinealis
- 44 Penis, corpus spongiosum
- 45 Penis, preputium
- 46 V. dorsalis superficialis penis
- 47 Linea alba
- 48 Symphysis pubica [discus interpubicus]

## Male genital organs

- |   |                    |
|---|--------------------|
| 1 Rectus abdominis muscle                               | 48 Pubic symphysis |
| 2 Sigmoid colon [pelvic colon]                          |                    |
| 3 Bladder   |                    |
| 4 External iliac vein                                   |                    |
| 5 External iliac artery                                 |                    |
| 6 Left testicular vein                                  |                    |
| 7 Left testicular artery                                |                    |
| 8 Obliquus externus abdominis muscle                    |                    |
| 9 Inguinal [abdominal] canal                            |                    |
| 10 Aponeurosis of obliquus externus abdominis muscle    |                    |
| 11 Cremaster muscle                                     |                    |
| 12 Internal spermatic fascia                            |                    |
| 13 External spermatic fascia                            |                    |
| 14 Cremasteric fascia                                   |                    |
| 15 Skin   |                    |
| 16 Scrotum  |                    |
| 17 Glans of penis                                       |                    |
| 18 Superficial fascia of penis                          |                    |
| 19 Deep fascia of penis                                 |                    |
| 20 Pubococcygeus muscle                                 |                    |
| 21 Deferent duct [spermatic duct]                       |                    |
| 22 Prostate   |                    |
| 23 Pubic bone   |                    |
| 24 Levator ani muscle                                   |                    |
| 25 Sphincter ani externus muscle                        |                    |
| 26 Anus [anal orifice]                                  |                    |
| 27 Seminal vesicle                                      |                    |
| 28 Ureter   |                    |
| 29 Rectal ampulla                                       |                    |
| 30 Internal urethral orifice                            |                    |
| 31 Medial umbilical fold                                |                    |
| 32 Fundiform ligament of penis                          |                    |
| 33 Cavernous body of penis                              |                    |
| 34 External opening of masculine urethra                |                    |
| 35 Navicular fossa of urethra [great lacuna of urethra] |                    |
| 36 Spongy part of masculine urethra                     |                    |
| 37 Perineal membrane                                    |                    |
| 38 Transversus perinei profundus muscle                 |                    |
| 39 Sphincter ani internus muscle                        |                    |
| 40 Rectovesical excavation                              |                    |
| 41 Prostatic utricle                                    |                    |
| 42 Anal canal   |                    |
| 43 Raphe of perineum                                    |                    |
| 44 Spongy body of penis                                 |                    |
| 45 Prepuce of penis                                     |                    |
| 46 Superficial dorsal vein of penis                     |                    |
| 47 White line of abdomen                                |                    |

## Männliche Geschlechtsorgane

- 1 Gerader Bauchmuskel
  - 2 S-förmiger Dickdarm
  - 3 Harnblase
  - 4 Äußere Beckenvene
  - 5 Äußere Beckenschlagader
  - 6 Linke Hodenvene
  - 7 Linke Hodenschlagader
  - 8 Äußerer schräger Bauchmuskel
  - 9 Leistenkanal
  - 10 Äußerer schräger Bauchmuskel, Aponeurose
  - 11 Hodenheber
  - 12 Innere Faszie des Samenstrangs
  - 13 Fascia spermatica externa
  - 14 Fascia cremasterica
  - 15 Haut
  - 16 Hodensack
  - 17 Eichel
  - 18 Fascia penis superficialis
  - 19 Fascia penis profunda
  - 20 M. pubococcygeus
  - 21 Samenleiter
  - 22 Vorsteherdrüse
  - 23 Schambein
  - 24 Afterheber
  - 25 Äußerer Afterschließmuskel
  - 26 After
  - 27 Samenbläschen
  - 28 Harnleiter
  - 29 Erweiterung des Enddarmes
  - 30 Innere Harnröhrenöffnung
  - 31 Plica umbilicalis medialis
  - 32 Schlingenband des Glieds
  - 33 Gliedschwellkörper
  - 34 Harnröhrenmündung (des Mannes)
  - 35 Urethra, fossa navicularis
  - 36 Männliche Harnröhre, spongöser Teil
  - 37 Dammmembran
  - 38 M. transversus perinei profundus
  - 39 Innerer Afterschließmuskel
  - 40 Excavatio rectovesicalis
  - 41 Vorsteherdrüse, Utrikulus
  - 42 Enddarmkanal
  - 43 Raphe perinealis
  - 44 Harnröhrenschwellkörper
  - 45 Vorhaut
  - 46 V. dorsalis superficialis penis
  - 47 Weiße Linie
- 48 Schamfuge



## Órganos sexuales masculinos

- |  |  |
|--|--|
| 1 M. recto del abdomen                         | 48 Sínfisis púbica [disco interpúbico] |
| 2 Colon sigmoide                               |  |
| 3 Vejiga urinaria                              |  |
| 4 V. ilíaca externa                            |  |
| 5 A. ilíaca externa                            |  |
| 6 V. testicular izquierda                      |  |
| 7 A. testicular izquierda                      |  |
| 8 M. oblicuo externo del abdomen               |  |
| 9 Conducto inguinal                            |  |
| 10 M. oblicuo externo del abdomen, aponeurosis |  |
| 11 M. cremáster                                |  |
| 12 Aponeurosis infundibuliforme                |  |
| 13 Fascia espermática externa                  |  |
| 14 M. cremáster, fascia cremásterica           |  |
| 15 Piel  |  |
| 16 Escroto                                     |  |
| 17 Pene, glande                                |  |
| 18 Fascia superficial del pene                 |  |
| 19 Fascia profunda del pene                    |  |
| 20 M. pubococcígeo                             |  |
| 21 Conducto deferente                          |  |
| 22 Próstata                                    |  |
| 23 Hueso pubis                                 |  |
| 24 M. elevador del ano                         |  |
| 25 M. esfínter externo del ano                 |  |
| 26 Ano   |  |
| 27 Vesícula seminal                            |  |
| 28 Uréter                                      |  |
| 29 Recto, ampolla                              |  |
| 30 Uretra, orificio interno                    |  |
| 31 Pliegue umbilical medial                    |  |
| 32 Lig. fundiforme del pene                    |  |
| 33 Pene, cuerpo cavernoso                      |  |
| 34 Uretra masculina, ostium externo            |  |
| 35 Uretra, fosa navicular                      |  |
| 36 Uretra masculina, porción esponjosa         |  |
| 37 Membrana perineal                           |  |
| 38 M. transverso perineal profundo             |  |
| 39 M. esfínter interno del ano                 |  |
| 40 Saco rectovesical                           |  |
| 41 Próstata, utrículo                          |  |
| 42 Conducto anal                               |  |
| 43 Rafe perineal                               |  |
| 44 Pene, cuerpo esponjoso                      |  |
| 45 Pene, prepucio                              |  |
| 46 V. dorsal superficial del pene              |  |
| 47 Línea alba                                  |  |

## Organes génitaux masculins

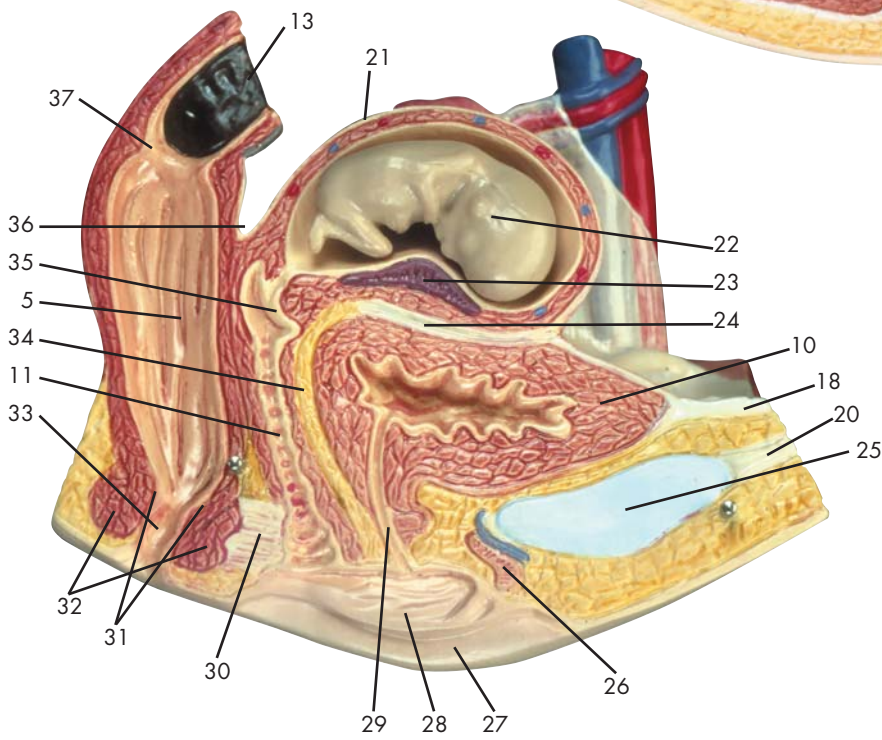
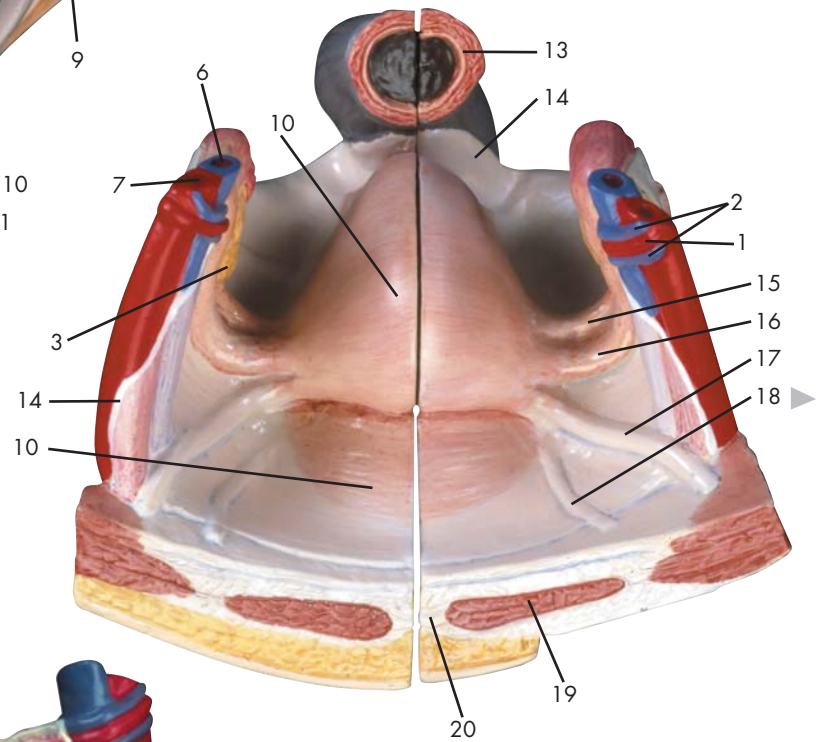
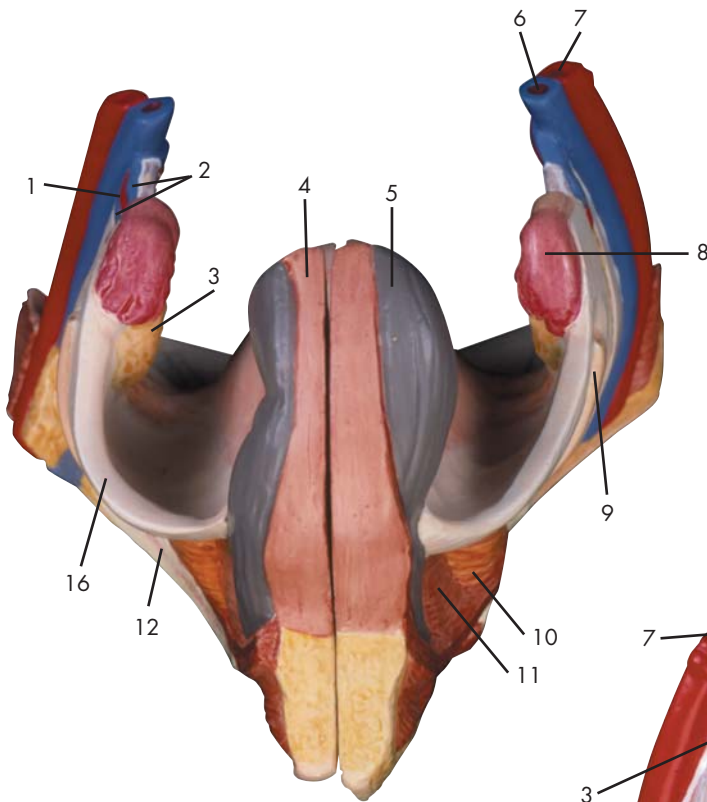
- 1 Muscle droit de l'abdomen
- 2 Côlon sigmoïde
- 3 Vésicule urinaire
- 4 Veine iliaque externe
- 5 Artère iliaque externe
- 6 Veine testiculaire gauche
- 7 Artère testiculaire gauche
- 8 Muscle oblique externe de l'abdomen
- 9 Canal inguinal
- 10 Muscle oblique externe de l'abdomen, aponévrose
- 11 Muscle crémaster
- 12 Fascia spermatique interne
- 13 Fascia spermatique externe
- 14 Muscle crémaster, fascia crémastérique
- 15 Peau
- 16 Scrotum
- 17 Pénis, gland
- 18 Fascia superficiel du pénis
- 19 Fascia profond du pénis
- 20 Muscle pubiococcygien
- 21 Canal déférent
- 22 Prostate
- 23 Os pubien
- 24 Muscle releveur de l'anus
- 25 Muscle sphincter externe de l'anus
- 26 Anus
- 27 Vésicule séminale
- 28 Uretère
- 29 Rectum, ampoule
- 30 Urètre, orifice interne
- 31 Pli ombilical médial
- 32 Lig. frondiforme du pénis
- 33 Pénis, corps caverneux
- 34 Urètre masculin, orifice externe
- 35 Urètre, fosse naviculaire
- 36 Urètre masculin, partie spongieuse
- 37 Membrane périnéale
- 38 Muscle transverse profond du périnée
- 39 Muscle sphincter interne de l'anus
- 40 Excavation rectovésicale
- 41 Prostate, utricule
- 42 Canal anal
- 43 Raphé du périnée
- 44 Pénis, corps spongieux
- 45 Pénis, prépuce
- 46 Veine dorsale superficielle du pénis
- 47 Ligne blanche de l'abdomen
- 48 Symphyse pubienne (disque interpubien)

## Órgãos genitais masculinos

- 1 Músculo reto do abdome
- 2 Cólon sigmóide (cólon pélvico)
- 3 Bexiga
- 4 Veia ílíaca externa
- 5 Artéria ílíaca externa
- 6 Veia testicular esquerda
- 7 Artéria testicular esquerda (artéria espermática esquerda)
- 8 Músculo oblíquo externo do abdome
- 9 Canal inguinal (canal de Velpeau)
- 10 Aponeurose do músculo oblíquo externo do abdome
- 11 Músculo cremáster
- 12 Fáscia espermática interna
- 13 Fáscia espermática externa
- 14 M. cremáster, fáscia cremastérica
- 15 Pele
- 16 Escroto
- 17 Glande peniana (balanus)
- 18 Fáscia do pênis superficial
- 19 Fáscia de Buck
- 20 Músculo pubococcígeo
- 21 Canal deferente (ducto espermático)
- 22 Próstata (glândula prostática)
- 23 Osso púbis
- 24 Músculo elevador do ânus
- 25 Músculo do esfíncter externo do ânus
- 26 Anus (orifício anal)
- 27 Vesícula seminal (glândula seminal)
- 28 Ureter
- 29 Ampola do reto
- 30 Óstio interno da uretra (abertura uretral interna)
- 31 Prega umbilical medial
- 32 Ligamento fundiforme do pênis
- 33 Corpo cavernoso do pênis
- 34 Óstio externo da uretra masculina (abertura externa da uretra masculina)
- 35 Fossa navicular da uretra
- 36 Parte esponjosa da uretra masculina
- 37 Membrana perineal
- 38 M. transverso profundo do períneo
- 39 Músculo do esfíncter interno do ânus
- 40 Escavação retovesical
- 41 Utrículo prostático
- 42 Canal anal
- 43 Rafe perineal
- 44 Corpo cavernoso da uretra
- 45 Prepúcio
- 46 Veia dorsal superficial do pênis
- 47 Linha branca (linha de Hunter)
- 48 Sínfise púbica

## 男性生殖器

- 1 腹直筋
- 2 S状結腸
- 3 膀胱
- 4 外腸骨静脈
- 5 外腸骨動脈
- 6 左精巣静脈
- 7 左精巣動脈
- 8 外腹斜筋
- 9 鼠径管
- 10 外腹斜筋の腱膜
- 11 精巣挙筋
- 12 内精筋膜
- 13 外精筋膜
- 14 精巣挙筋膜
- 15 皮膚
- 16 陰囊
- 17 陰茎龟头
- 18 浅陰茎筋膜
- 19 深陰茎筋膜
- 20 恥骨尾骨筋
- 21 精管
- 22 前立腺
- 23 恥骨
- 24 肛門挙筋
- 25 外肛門括約筋
- 26 肛門
- 27 精囊
- 28 尿管
- 29 直腸膨大部
- 30 内尿道口
- 31 内側臍ヒダ
- 32 陰茎ワナ靭帯
- 33 陰茎海綿体
- 34 男の外尿道口
- 35 尿道舟状窩
- 36 男の尿道海綿体
- 37 会陰膜
- 38 深会陰横筋
- 39 内肛門括約筋
- 40 直腸膀胱窩
- 41 前立腺小室
- 42 肛門管
- 43 会陰縫線
- 44 尿道海綿体
- 45 陰茎, 包皮
- 46 浅陰茎背静脈
- 47 白線
- 48 恥骨結合



Latin





- 1 A. ovarica
- 2 V. ovarica
- 3 Ovarium
- 4 Taenia libera
- 5 Rectum, ampulla
- 6 V. iliaca externa
- 7 A. iliaca externa
- 8 Tuba uterina, ampulla
- 9 Ureter
- 10 Vesica urinaria
- 11 Vagina
- 12 Os pubis
- 13 Colon sigmoideum
- 14 Peritoneum urogenitale
- 15 Ovarium, lig. proprium
- 16 Tuba uterina [Salpinx]
- 17 Uterus, lig. teres
- 18 Plica umbilicalis medialis
- 19 M. rectus abdominis
- 20 Linea alba
- 21 Uterus, fundus
- 22 Embryo
- 23 Placenta
- 24 Excavatio vesicouterina
- 25 Symphysis pubica [discus interpubicus]
- 26 Corpus cavernosum clitoridis
- 27 Labium majus pudendi
- 28 Labium minus pudendi
- 29 Urethra feminina
- 30 Membrana perinei
- 31 M. sphincter ani internus
- 32 M. sphincter ani externus
- 33 Canalis analis
- 34 Septum vesicovaginae
- 35 Cervix uteri, portio vaginalis
- 36 Excavatio rectouterina (DOUGLAS)
- 37 Rectum, plica transversa

## Female genital organs

- 1 Ovarian artery
- 2 Ovarian vein
- 3 Ovary
- 4 Free taenia
- 5 Rectal ampulla
- 6 External iliac vein
- 7 External iliac artery
- 8 Ampulla of uterine tube
- 9 Ureter
- 10 Bladder
- 11 Vagina
- 12 Pubic bone
- 13 Sigmoid colon [pelvic colon]
- 14 Urogenital peritoneum
- 15 Ovarian ligament
- 16 Ovarian canal [uterine tube]
- 17 Round ligament of uterus
- 18 Medial umbilical fold
- 19 Rectus abdominis muscle
- 20 White line of abdomen
- 21 Fundus of uterus
- 22 Embryo
- 23 Placenta
- 24 Vesicouterine excavation
- 25 Pubic symphysis
- 26 Cavernous body of clitoris
- 27 Greater pudendal lip
- 28 Lesser pudendal lip
- 29 Feminine urethra
- 30 Perineal membrane
- 31 Sphincter ani internus muscle
- 32 Sphincter ani externus muscle
- 33 Anal canal
- 34 Vesicovaginal septum
- 35 Vaginal part of cervix uteri
- 36 Rectouterine excavation [Rectouterine pouch]
- 37 Transverse rectal fold

## Weibliche Geschlechtsorgane

- 1 Eierstockschlagader
- 2 Eierstockvene
- 3 Eierstock
- 4 Vorderer Dickdarm-Bandstreifen
- 5 Erweiterung des Enddarmes
- 6 Äußere Beckenvene
- 7 Äußere Beckenschlagader
- 8 Erweiterung des Eileiters
- 9 Harnleiter
- 10 Harnblase
- 11 Scheide
- 12 Schambein
- 13 S-förmiger Dickdarm
- 14 Peritoneum urogenitale
- 15 Eierstockband
- 16 Eileiter
- 17 Rundes Gebärmutterband
- 18 Plica umbilicalis medialis
- 19 Gerader Bauchmuskel
- 20 Weiße Linie
- 21 Gebärmuttergrund
- 22 Embryo
- 23 Mutterkuchen
- 24 Excavatio vesicouterina
- 25 Schamfuge
- 26 Schwellkörper der Klitoris
- 27 Große Schamlippe
- 28 Kleine Schamlippe
- 29 Weibliche Harnröhre
- 30 Dammmembran
- 31 Innerer Afterschließmuskel
- 32 Äußerer Afterschließmuskel
- 33 Enddarmkanal
- 34 Septum vesicovaginae
- 35 Scheidenteil des Gebärmutterhalses
- 36 DOUGLAS'scher Raum
- 37 Zirkuläre Enddarmfalte



## Órganos sexuales femeninos

- 1 A. ovárica
- 2 V. ovárica
- 3 Ovario
- 4 Tenia libre
- 5 Recto, ampolla
- 6 V. ilíaca externa
- 7 A. ilíaca externa
- 8 Trompa uterina, ampolla
- 9 Uréter
- 10 Vejiga urinaria
- 11 Vagina
- 12 Hueso pubis
- 13 Colon sigmoide
- 14 Peritoneo urogenital
- 15 Ovario, lig. propio
- 16 Trompa uterina [salpinx]
- 17 Útero, ligamento redondo
- 18 Pliegue umbilical medial
- 19 M. recto del abdomen
- 20 Línea alba
- 21 Útero, fondo
- 22 Embrión
- 23 Placenta
- 24 Saco rectouterino
- 25 Sínfisis púbica [disco interpúbico]
- 26 Cuerpo cavernoso del clítoris
- 27 Labio mayor
- 28 Labio menor
- 29 Uretra femenina
- 30 Membrana perineal
- 31 M. esfínter interno del ano
- 32 M. esfínter externo del ano
- 33 Conducto anal
- 34 Tabique vesicovaginal
- 35 Cuello uterino, porción vaginal
- 36 Saco recto-uterino (DOUGLAS)
- 37 Recto, pliegue transversal

## Organes génitaux féminins

- 1 Artère ovarienne
- 2 Veine ovarienne
- 3 Ovaire
- 4 Ténia libre
- 5 Rectum, ampoule
- 6 Veine iliaque externe
- 7 Artère iliaque externe
- 8 Trompe de Fallope, ampoule
- 9 Uretère
- 10 Vésicule urinaire
- 11 Vagin
- 12 Os pubien
- 13 Côlon sigmoïde
- 14 Péritoine urogénital
- 15 Ovaire, ligament propre
- 16 Trompe de Fallope (salpinx)
- 17 Utérus, ligament rond
- 18 Pli ombilical médial
- 19 Muscle droit de l'abdomen
- 20 Ligne blanche de l'abdomen
- 21 Utérus, fond
- 22 Embryon
- 23 Placenta
- 24 Excavation vésico-utérine
- 25 Symphyse pubienne (disque interpubien)
- 26 Corps caverneux du clitoris
- 27 Grande lèvre vulvaire
- 28 Petite lèvre vulvaire
- 29 Urètre féminin
- 30 Membrane périnéale
- 31 Muscle sphincter interne de l'anus
- 32 Muscle sphincter externe de l'anus
- 33 Canal anal
- 34 Cloison vésicovaginale
- 35 Col de l'utérus, portion vaginale
- 36 Excavation recto-utérine (DOUGLAS)
- 37 Rectum, pli transverse

## Órgãos genitais femininos

- 1 Artéria ovariana
- 2 Veia ovárica
- 3 Ovário
- 4 Tênia livre
- 5 Ampola do reto
- 6 Veia ilíaca externa
- 7 Artéria ilíaca externa
- 8 Ampola da trompa uterina
- 9 Ureter
- 10 Bexiga
- 11 Vagina
- 12 Osso púbis
- 13 Cólon sigmóide (cólon pélvico)
- 14 Peritôneo urogenital
- 15 Ligamento próprio do ovário
- 16 Tuba uterina (oviduto)
- 17 Ligamento redondo do útero (ligamento de HUNTER)
- 18 Prega umbilical medial
- 19 Músculo reto do abdome
- 20 Linha branca (linha de Hunter)
- 21 Fundo do útero
- 22 Embrião
- 23 Placenta
- 24 Escavação vesicouterina
- 25 Sínfise púbica
- 26 Corpo cavernoso do clitóris
- 27 Grande lábio pudendo
- 28 Lábio pudendo menor
- 29 Uretra feminina
- 30 Membrana perineal
- 31 Músculo do esfíncter interno do ânus
- 32 Músculo do esfíncter externo do ânus
- 33 Canal anal
- 34 Septo vesicovaginal
- 35 Porção vaginal do colo do útero
- 36 Escavação retouterina (cavidade de Douglas)
- 37 Prega transversal do reto

## 女性生殖器

- 1 卵巢動脈
- 2 卵巢静脈
- 3 卵巢
- 4 自由ヒモ
- 5 直腸膨大部
- 6 外腸骨静脈
- 7 外腸骨動脈
- 8 卵管膨大部
- 9 尿管
- 10 膀胱
- 11 膣
- 12 恥骨
- 13 S状結腸
- 14 尿生殖腹膜
- 15 固有卵巢索
- 16 卵管
- 17 子宮円索
- 18 内側膣ヒダ
- 19 腹直筋
- 20 白線
- 21 子宮底
- 22 胎児
- 23 胎盤
- 24 膀胱子宮窩
- 25 恥骨結合
- 26 陰核海綿体
- 27 大陰唇
- 28 小陰唇
- 29 尿道
- 30 会陰膜
- 31 内肛門括約筋
- 32 外肛門括約筋
- 33 肛門管
- 34 膀胱膣中隔
- 35 子宮頸, 膣部
- 36 直腸子宮窩 (ダグラス窩)
- 37 直腸横ヒダ